

Année 2006



**LA SYMPHYSE PUBIENNE JUVENILE
CHEZ LE CHIEN:
ETUDE BIBLIOGRAPHIQUE**

THESE

Pour le

DOCTORAT VETERINAIRE

Présentée et soutenue publiquement devant

LA FACULTE DE MEDECINE DE CRETEIL

le.....

par

Mélanie COURTOIS

Née le 31 janvier 1981 à L'Haÿ-les Roses (Val-de-Marne)

JURY

Président : M.

Professeur à la Faculté de Médecine de CRETEIL

Membres

Directeur : M. Pierre Moissonnier

Professeur à l'ENVA

Assesseur : Mme Dominique Begon

Professeur à l'ENVA

LISTE DES MEMBRES DU CORPS ENSEIGNANT

Directeur : M. le Professeur COTARD Jean-Pierre

Directeurs honoraires : MM. les Professeurs MORAILLON Robert, PARODI André-Laurent, PILET Charles

Professeurs honoraires: MM. BORDIEU Roger, BUSSIERAS Jean, LE BARS Henri, MILLIAUD Guy, ROZIER Jacques

DEPARTEMENT DES SCIENCES BIOLOGIQUES ET PHARMACEUTIQUES (DSBP)

Chef du département : M. BOULOIS Henri-Jean, Professeur - Adjoint : M. DEGUEURCE Christophe, Professeur

<p>-UNITE D'ANATOMIE DES ANIMAUX DOMESTIQUES Mme CREVIER-DENOIX Nathalie, Professeur M. DEGUEURCE Christophe, Professeur* Mlle ROBERT Cécile, Maître de conférences M. CHATEAU Henri, Maître de conférences</p> <p>-UNITE DE PATHOLOGIE GENERALE, MICROBIOLOGIE, IMMUNOLOGIE Mme QUINTIN-COLONNA Françoise, Professeur* M. BOULOIS Henri-Jean, Professeur</p> <p>-UNITE DE PHYSIOLOGIE ET THERAPEUTIQUE M. BRUGERE Henri, Professeur Mme COMBRISON Hélène, Professeur* M. TIRET Laurent, Maître de conférences</p> <p>-UNITE DE PHARMACIE ET TOXICOLOGIE Mme ENRIQUEZ Brigitte, Professeur * M. TISSIER Renaud, Maître de conférences M. PERROT Sébastien, Maître de conférences</p> <p>-DISCIPLINE : BIOCHIMIE M. MICHAUX Jean-Michel, Maître de conférences</p>	<p>- UNITE D'HISTOLOGIE, ANATOMIE PATHOLOGIQUE M. CRESPEAU François, Professeur M. FONTAINE Jean-Jacques, Professeur * Mme BERNEX Florence, Maître de conférences Mme CORDONNIER-L'EFFORT Nathalie, Maître de conférences</p> <p>- UNITE DE VIROLOGIE M. ELOUÉ Marc, Professeur * Mme LE PODER Sophie, Maître de conférences</p> <p>-DISCIPLINE : PHYSIQUE ET CHIMIE BIOLOGIQUES ET MEDICALES M. MOUTHON Gilbert, Professeur</p> <p>-DISCIPLINE : GENETIQUE MEDICALE ET CLINIQUE Melle ABITBOU Marie, Maître de conférences</p> <p>-DISCIPLINE : ETHOLOGIE M. DEPUTTE Bertrand, Professeur</p> <p>-DISCIPLINE : ANGLAIS Mme CONAN Muriel, Ingénieur Professeur agrégé certifié</p>
--	--

DEPARTEMENT D'ELEVAGE ET DE PATHOLOGIE DES EQUIDES ET DES CARNIVORES (DEPEC)

Chef du département : M. FAYOLLE Pascal, Professeur - Adjoint : M. POUCHELON Jean-Louis, Professeur

<p>- UNITE DE MEDECINE M. POUCHELON Jean-Louis, Professeur* Mme CHETBOUL Valérie, Professeur M. BLOT Stéphane, Maître de conférences M. ROSENBERG Charles, Maître de conférences Mme MAURLEY Christelle, Maître de conférences contractuel</p> <p>- UNITE DE CLINIQUE EQUINE M. DENOIX Jean-Marie, Professeur M. AUDIGIE Fabrice, Maître de conférences* Mme GIRAUDET Aude, Professeur contractuel Mme MESPOULHES-RIVIERE Céline, Maître de conférences contractuel Melle VIREVIALLE Hameline, Maître de conférences contractuel</p> <p>-UNITE DE REPRODUCTION ANIMALE Mme CHASTANT-MAILLARD Sylvie, Maître de conférences* (rattachée au DPASP) M. NUDELMANN Nicolas, Maître de conférences M. FONTBONNE Alain, Maître de conférences M. REMY Dominique, Maître de conférences (rattaché au DPASP) M. DESBOIS Christophe, Maître de conférences Melle CONSTANT Fabienne, AERC (rattachée au DPASP) Melle LEDOUX Dorothée, Maître de conférences Contractuel (rattachée au DPASP)</p>	<p>- UNITE DE PATHOLOGIE CHIRURGICALE M. FAYOLLE Pascal, Professeur * M. MAILLAC Jean-Marie, Maître de conférences M. MOISSONNIER Pierre, Professeur Mme VIATEAU-DUVAL Véronique, Maître de conférences Mlle RAVARY Béatrice, Maître de conférences (rattachée au DPASP) M. ZILBERSTEIN Luca, Maître de conférences contractuel M. HIDALGO Antoine, Maître de conférences contractuel</p> <p>- UNITE DE RADIOLOGIE Mme BEGON Dominique, Professeur* Mme STAMBOULI Fouzia, Maître de conférences contractuel</p> <p>-UNITE D'OPHTHALMOLOGIE M. CLERC Bernard, Professeur* Melle CHAHORY Sabine, Maître de conférences contractuel</p> <p>- UNITE DE PARASITOLOGIE ET MALADIES PARASITAIRES M. CHERMETTE René, Professeur M. POLACK Bruno, Maître de conférences* M. GUILLOT Jacques, Professeur Mme MARIIGNAC Geneviève, Maître de conférences contractuel</p> <p>-UNITE DE NUTRITION-ALIMENTATION M. PARAGON Bernard, Professeur * M. GRANDJEAN Dominique, Professeur Mme BLANCHARD Géraldine, Professeur contractuel</p>
--	--

DEPARTEMENT DES PRODUCTIONS ANIMALES ET DE LA SANTE PUBLIQUE (DPASP)

Chef du département : M. MAILLARD Renaud, Professeur - Adjoint : Mme DUFOUR Barbara, Maître de conférences

<p>-UNITE DES MALADIES CONTAGIEUSES M. BENEY Jean-Jacques, Professeur* M. TOMA Bernard, Professeur Mme HADDAD/HOANG-XUAN Nadia, Maître de conférences Mme DUFOUR Barbara, Maître de conférences</p> <p>-UNITE D'HYGIENE ET INDUSTRIE DES ALIMENTS D'ORIGINE ANIMALE M. BOLNOT François, Maître de conférences * M. CARLIER Vincent, Professeur M. CERF Olivier, Professeur Mme COLMIN Catherine, Maître de conférences M. AUGUSTIN Jean-Christophe, Maître de conférences</p> <p>- DISCIPLINE : BIostatistiques M. SANAA Moez, Maître de conférences</p>	<p>- UNITE DE ZOOTECHNIE, ECONOMIE RURALE M. COURREAU Jean-François, Professeur M. BOSSE Philippe, Professeur Mme GRIMARD-BAILLIF Bénédicte, Professeur Mme LEROY Isabelle, Maître de conférences M. ARNE Pascal, Maître de conférences M. PONTER Andrew, Maître de conférences*</p> <p>- UNITE DE PATHOLOGIE MEDICALE DU BETAII ET DES ANIMAUX DE BASSE-COUR M. MILLEMANN Yves, Maître de conférences* Mme BRUGERE-PICOUX Jeanne, Professeur M. MAILLARD Renaud, Maître de conférences M. ADJOU Karim, Maître de conférences</p>
---	---

Mme CALAGUE, Professeur d'Education Physique

* Responsable de l'Unité

AERC : Assistant d'Enseignement et de Recherche Contractuel

A Monsieur

Professeur à la faculté de médecine de Créteil,
Qui nous fait l'honneur d'accepter la présidence de notre jury de thèse.
Hommage respectueux.

A Monsieur MOISSONNIER

Professeur à l'Ecole Nationale Vétérinaire d'Alfort,
Qui nous a fait l'honneur de diriger et de corriger ce travail.
Qu'il trouve ici l'expression de notre reconnaissance et de notre profond respect.

A Madame BEGON

Professeur à l'Ecole Nationale Vétérinaire d'Alfort,
Pour l'attention qu'elle a portée à l'examen de ce travail,
Qu'elle trouve ici l'expression de nos sincères remerciements.

A mes parents,

Tout l'amour qu'ils m'ont donné, a largement contribué à faire de moi une femme heureuse.

Merci de votre très grande patience.

A toute ma famille ; à ceux qui ne sont plus.

A Greg, merci de partager ma vie. Ton aide aura été précieuse. A tous nos moments de bonheur et à tous ceux qui restent à venir.

A mes amis

Table des matières

Liste des illustrations et tableaux	5
Liste des abréviations	7
Introduction	9
1. Rappels anatomiques	11
1.1 Les os du bassin	11
1.1.1 Le coxal	11
1.1.1.1 L'ilium	12
1.1.1.2 L'ischium	12
1.1.1.3 Le pubis	12
1.1.1.4 La cavité pelvienne	12
1.1.2 L'acétabulum	14
1.2 L'articulation coxo-femorale	14
1.2.1 Les surfaces articulaires	14
1.2.2 Les moyens d'union propres	16
1.2.2.1 La capsule articulaire	16
1.2.2.2 Le ligament de la tête fémorale ou ligament rond	16
1.3 La musculature du bassin sur sa face ventrale	19
1.3.1 Le muscle gracile	19
1.3.2 Les muscles adducteurs de la cuisse	19
1.3.3 Le muscle droit de l'abdomen	19
1.3.4 Le muscle obturateur externe	19
2. La dysplasie coxo-fémorale	21
2.1 Epidémiologie	21
2.1.1 Races prédisposées	21
2.1.2 Sexe	21
2.1.3 Latéralité	21
2.2 Etiologie	22
2.2.1 Facteurs héréditaires	22

2.2.2 Facteurs environnementaux	22
2.2.2.1 Alimentation	22
2.2.2.2 Exercice	23
2.2.3 Facteurs individuels	23
2.2.3.1 Dysendocrinies	23
2.2.3.2 Musculature.....	23
2.2.3.3 Conformation et aplombs	24
2.3 Pathogénie	25
2.3.1 Laxité articulaire	25
2.3.2 Lésions signant une laxité.....	26
3. Diagnostic précoce de la dysplasie coxo-fémorale.....	29
3.1 Importance des commémoratifs	29
3.1.1 Age.....	29
3.1.2 Races prédisposées.....	29
3.2 Examen orthopédique.....	30
3.2.1 A distance.....	30
3.2.2 Rapproché	31
3.2.2.1 Vigile	31
3.2.2.2 Sous anesthésie générale	31
3.3 Diagnostic différentiel.....	34
3.4 Examens complémentaires sous anesthésie générale.....	35
3.4.1 Radiographies	35
3.4.1.1 Incidence ventro-dorsale en extension par la méthode OFA (Orthopedic Foundation for Animals)	35
3.4.1.2 Angle de Wiberg	39
3.4.1.3 Incidence en position forcée selon le Pennsylvania Hip Improvement Program (Pennhip)	40
3.4.1.4 Incidence pour le bord acétabulaire dorsal (DAR).....	45
3.4.2 Scanner.....	48
3.4.2.1 Angle du rebord dorsal acétabulaire (DARA).....	48
3.4.2.2 Angle de ventroversion acétabulaire (AVA).....	49
3.4.3 Echographie	49
4. Technique chirurgicale de la symphysiodèse pubienne juvénile (SPJ).....	50
4.1 Une chirurgie préventive : principe.....	50
4.2 Protocole pré-opératoire.....	50

4.3 Abord chirurgical	51
4.4 Electrocautérisation	55
4.5 Soins post-opératoires	57
4.6 Contrôles post-opératoires.....	57
5. Résultats et intérêts	58
5.1 Critères évalués	58
5.1.1 Examen orthopédique	58
5.1.1.1 Manipulation des hanches	58
5.1.1.2 Plateau de force.....	59
5.1.1.3 Test d'Ortolani et angle de réduction de la luxation.....	59
5.1.2 Radiographies	59
5.1.2.1 Age à la fusion de la symphyse	59
5.1.2.2 Dimensions pelviennes.....	60
5.1.2.3 Angles de Norberg	62
5.1.2.4 Signes d'arthrose	62
5.1.2.5 Index de distraction.....	62
5.1.2.6 Angle de Norberg en distraction (NorDIS).....	63
5.1.3 Scanner.....	63
5.1.3.1 Angle du rebord dorsal acétabulaire (DARA).....	63
5.1.3.2 Angle de ventroversion acétabulaire (AVA).....	65
5.2 Efficacité	67
5.2.1 Importance de l'âge et recommandations	67
5.2.2 Bénéfice à long terme	67
5.2.3 Influence de la race	67
5.3 Intérêts majeurs de cette technique chirurgicale	68
5.3.1 Des indications différentes.....	68
5.3.1.1 Les autres techniques	68
5.3.1.2 Principe identique et résultats avoisinant ceux de la triple ostéotomie pelvienne.....	69
5.3.1.3 Tableau décisionnel.....	72
5.3.2 Innocuité et possibilité de pratiquer d'autres techniques ultérieurement	73
5.3.3 Temps opératoire.....	73
5.3.4 Coût.....	73
5.3.5 Une méthode peu invasive	74

5.3.6 Traitement bilatéral	74
5.3.7 Recommandation de stériliser les animaux opérés	74
5.4 Limites.....	75
5.4.1 Une ventroversion pouvant être insuffisante	75
5.4.2 Des statistiques peu nombreuses.....	75
5.4.3 Challenge de convaincre le propriétaire.....	75
Conclusion	77
Bibliographie.....	79

Liste des illustrations et tableaux

FIGURES

Figure 1 : Os coxal gauche d'un chiot de 15 semaines	11
Figure 2 : Vue latérale de l'os coxal gauche	13
Figure 3 : Bassin vue caudo-dorsale	13
Figure 4 : Bassin vue caudale	15
Figure 5 : Aspect anatomique de l'articulation de la hanche avec les surfaces articulaires disjointes	17
Figure 6 : Formations articulaires complémentaires	17
Figure 7 : Articulation de la hanche gauche du chien.....	18
Figure 8 : Insertions des muscles de la cuisse sur l'os coxal	20
Figure 9 : Facteurs mis en jeu lors de dysplasie fémorale	24
Figure 10: Pathogénie des lésions ostéoarticulaires de la hanche dysplasique.....	27
Figure 11 : Mécanismes conduisant aux lésions de dysplasie coxo-fémorale.....	28
Figure 12 : Test de Barlow.....	32
Figure 13 : Test d'Ortolani.....	33
Figure 14 : Test de Barden.....	34
Figure 15 : Positionnement correct des éléments squelettiques sur un cliché standard de dépistage de la dysplasie coxo-fémorale.....	37
Figure 16 : Mesure radiographique de l'angle de Norberg-Olsson.....	37
Figure 17 : Angle de Wiberg.....	39
Figure 18 : Position du distracteur de Smith sur un chien	42
Figure 19 : Mesure de l'indice de distraction.....	43
Figure 20 : Exemple de mesure de l'indice de distraction sur une radiographie en position forcée chez un chien dysplasique.....	44
Figure 21 : Positionnement radiographique pour l'obtention de l'angle du rebord dorsal acétabulaire	46
Figure 22 : Angle du rebord dorsal acétabulaire (DARA) déterminé par la méthode de Slocum	47
Figure 23 : Exemple de mesure de l'angle du rebord dorsal acétabulaire sur une radiographie	48
Figure 24 : Abord du pubis et de la symphyse pelvienne	53
Figure 25 : Dimensions pelviennes.....	61

Figure 26 : Mesure du DARA à partir d'une vue radiographique avant symphysiodèse	64
Figure 27 : Mesure du DARA à partir d'une vue radiographique après symphysiodèse	64
Figure 28 : Modification de l'angle de ventroversion (AVA) après symphysiodèse	66
Figure 29 : Emplacement des ostéotomies et de l'ostectomie lors de triple ostéotomie pelvienne..	70
Figure 30 : Fixation de l'acétabulum lors de TOP	70
Figure 31 : Arbre décisionnel pour le choix d'une technique chirurgicale lors de dysplasie coxo-fémorale	72

PHOTOS

<u>Photo 1</u> : Positionnement en distraction.....	43
<u>Photo 2</u> : Dissection des tissus mous jusqu'à la symphyse pubienne.....	54
<u>Photo 3</u> : Electrocautérisation de la symphyse	54
<u>Photo 4</u> : Introduction d'un doigt entre le pubis et l'urètre.....	54

TABLEAUX

<u>Tableau 1</u> : Comparaison entre la TOP et la symphysiodèse dans le traitement de la dysplasie chez le chien.....	71
--	----

Liste des abréviations

AVA : Angle de ventroversion acétabulaire

DAR : Bord dorsal acétabulaire, de l'anglais "dorsal acetabular rim"

DARA : Pente du bord acétabulaire dorsal, de l'anglais "dorsal acetabular rim angle"

HRA : Angle de réduction de la hanche, de l'anglais "hip reduction angle"

ID : Index de distraction

M : Muscle

SPJ : Symphysiodèse pubienne juvénile

TOP : Triple ostéotomie pelvienne, de l'anglais "triple pelvic osteotomy"

Introduction

La dysplasie coxo-fémorale, ou dysplasie de la hanche, se définit comme un trouble du développement de l'articulation coxo-fémorale, engendrant une instabilité de l'articulation (d'après la Commission Scientifique Internationale, consacrée à l'étude de cette affection).

C'est une affection débilante relativement fréquente dans certaines races de chiens, notamment les grandes et les races géantes.

Chez les chiens atteints, la laxité et l'incongruence articulaires qui engendrent secondairement une coxarthrose, expliquent l'apparition de la douleur, à l'origine de la boiterie.

Divers traitements peuvent être proposés : médicaux et chirurgicaux. Certaines interventions ont un rôle prophylactique.

La triple ostéotomie du bassin et les ostectomies fémorales correctrices sont des techniques chirurgicales utilisables chez les jeunes animaux mais elles sont relativement lourdes et complexes et nécessitent un investissement financier important pour le propriétaire.

La symphysiodèse constitue une alternative chirurgicale intéressante qui autorise un traitement précoce de la dysplasie de la hanche.

Son principe repose sur le potentiel de croissance du chiot ; son indication est donc étroitement liée à l'âge de chien.

Après un rapide rappel de l'anatomie de la hanche et de la pathogénie de la dysplasie coxo-fémorale, nous verrons quelle est l'expression clinique chez le jeune.

Nous étudierons ensuite les différentes étapes du temps chirurgical et enfin, nous verrons quels sont les résultats obtenus grâce à cette nouvelle technique chirurgicale dans le traitement de la dysplasie coxo-fémorale chez le jeune chien.

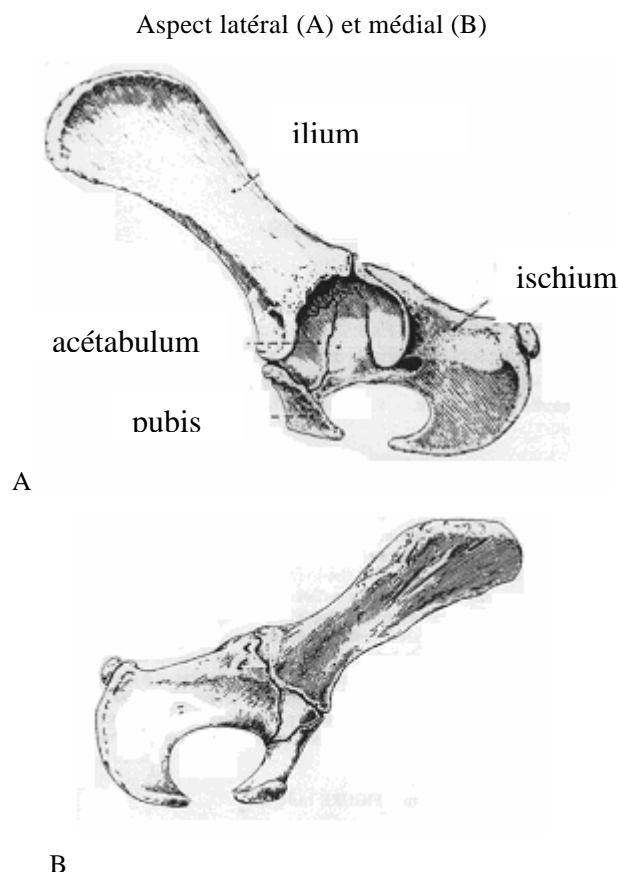
1. Rappels anatomiques

1.1 Les os du bassin

1.1.1 Le coxal

L'os coxal ou os de la hanche est composé (sur le plan du développement) de quatre os distincts : l'ilium, l'ischium, le pubis, et l'os acétabulaire (figure 1). Ils fusionnent durant la douzième semaine après la naissance, formant la cavité articulaire qui reçoit la tête fémorale, créant ainsi l'articulation de la hanche. Cette cavité est une cavité cotyloïde profonde appelée cavité acétabulaire. [5]

Figure 1 : Os coxal gauche d'un chiot de 15 semaines



(d'après EVANS et CHRISTENSEN [21])

1.1.1.1 L'ilium

L'ilium (figure 2) est le plus grand et le plus crânial des os qui compose le bassin. Il est fondamentalement constitué d'une partie crâniale, l'aile, et d'une partie caudale étroite plus irrégulière, le corps. Le corps, à son extrémité caudale forme les 2/5 ème de la partie crâniale de l'acétabulum. Dans cette cavité, le corps fusionne avec l'ischium caudalement et le pubis médialement. [5]

1.1.1.2 L'ischium

L'ischium (figure 2) est constitué d'un corps, d'une branche, d'une tubérosité. Il forme le tiers caudal de l'os coxal et entre dans la formation de l'acétabulum, des foramens obturés, et de la symphyse pelvienne. Le corps de l'ischium est la partie de l'os située latéralement par rapport au foramen obturé et dont la terminaison crâniale forme les 2/5ème de l'acétabulum. [5]

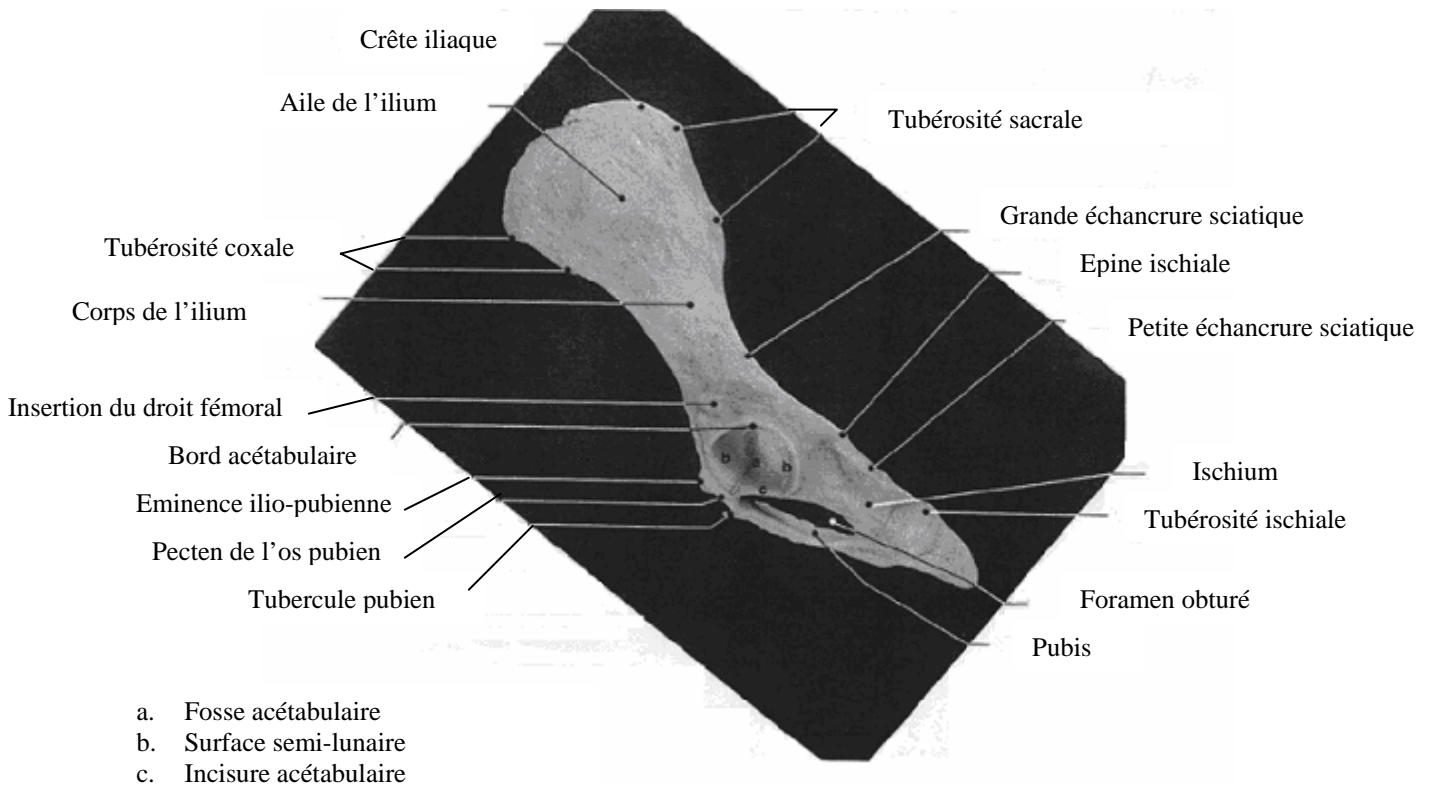
1.1.1.3 Le pubis

Le pubis (figure 3) est un élément osseux courbé, aplati dorso-ventralement, qui s'étend depuis l'ilium et l'ischium latéralement vers la symphyse pubienne médialement. Son bord caudal délimite la partie crâniale du foramen obturé. Il est divisé en un corps et deux branches. Le corps est la partie centrale de cet os, formant le bord crânien du foramen obturé et fusionnant avec le corps opposé pour former la symphyse pubienne. La branche crâniale contribue à la formation de l'acétabulum. [5]

1.1.1.4 La cavité pelvienne

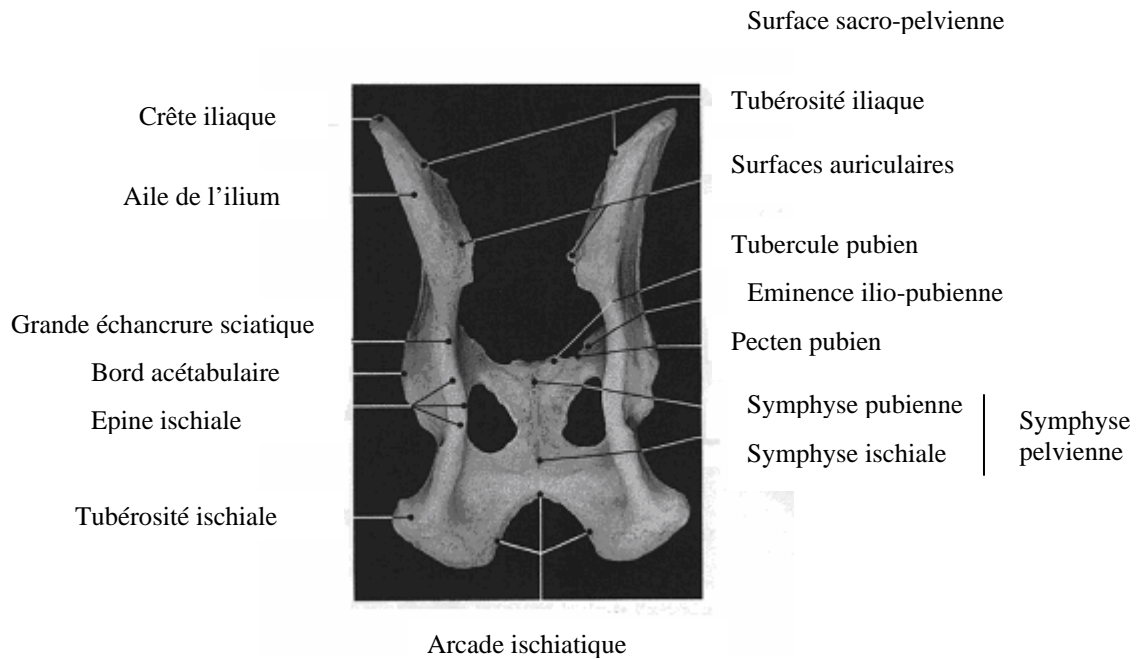
La cavité pelvienne (figure 3) est d'une importance obstétricale considérable. Elle doit être suffisamment large pour permettre le passage du jeune au moment de la parturition. Cette cavité pelvienne est caractérisée par différentes mesures conventionnelles : le diamètre transverse, le diamètre conjugué et le diamètre oblique. Le plancher du bassin osseux est formé par les surfaces des branches du pubis et de l'ischium. Entre ces branches et le corps de l'ischium se trouve le foramen obturé. La symphyse pelvienne est la synostose médiale formée par les pubis droit et gauche et par les os de l'ischium. Elle est donc composée de la symphyse pubienne crânialement et de la symphyse ischiale caudalement.

Figure 2 : Vue latérale de l'os coxal gauche



(d'après ANDERSON et ANDERSON [2])

Figure 3 : Bassin vue caudo-dorsale



(d'après ANDERSON et ANDERSON [2])

1.1.2 L'acétabulum

L'acétabulum, ou cotyle (figure 2 et figure 7), est situé dans la partie moyenne de l'os coxal. Il résulte de la fusion de trois os : l'ilium, le pubis et l'ischium. Il se présente sous la forme d'une cavité sphéroïde large et bordée à sa périphérie par un sourcil acétabulaire, régulier et saillant. Celui-ci s'interrompt ventro-caudalement par une incisure acétabulaire marquée. [5]

1.2 L'articulation coxo-femorale

1.2.1 Les surfaces articulaires

Les formations osseuses constituant l'articulation coxo-fémorale sont l'acétabulum déjà décrit et la tête fémorale (figure 4).

La tête fémorale coiffe l'extrémité proximale du fémur et assure une coaptation parfaite avec le cotyle. La tête est régulièrement sphérique, mais présente un aplatissement sur sa face médio-ventrale : la fovea capitis qui est le site d'insertion du ligament rond.

Ces surfaces sont recouvertes par un cartilage articulaire en continuité avec le périoste et la membrane synoviale, au site d'insertion de la capsule.

Il est aussi important de noter que ces éléments osseux se développent à partir de centres d'ossification, et qu'ils évoluent au cours de la croissance de l'animal. On peut donc observer des cartilages de conjugaison sur ces deux structures : les cartilages de conjugaison du cotyle se ferment vers 6 à 7 mois tandis que le cartilage de la tête fémorale se ferme plus tard, aux alentours de 10 mois.

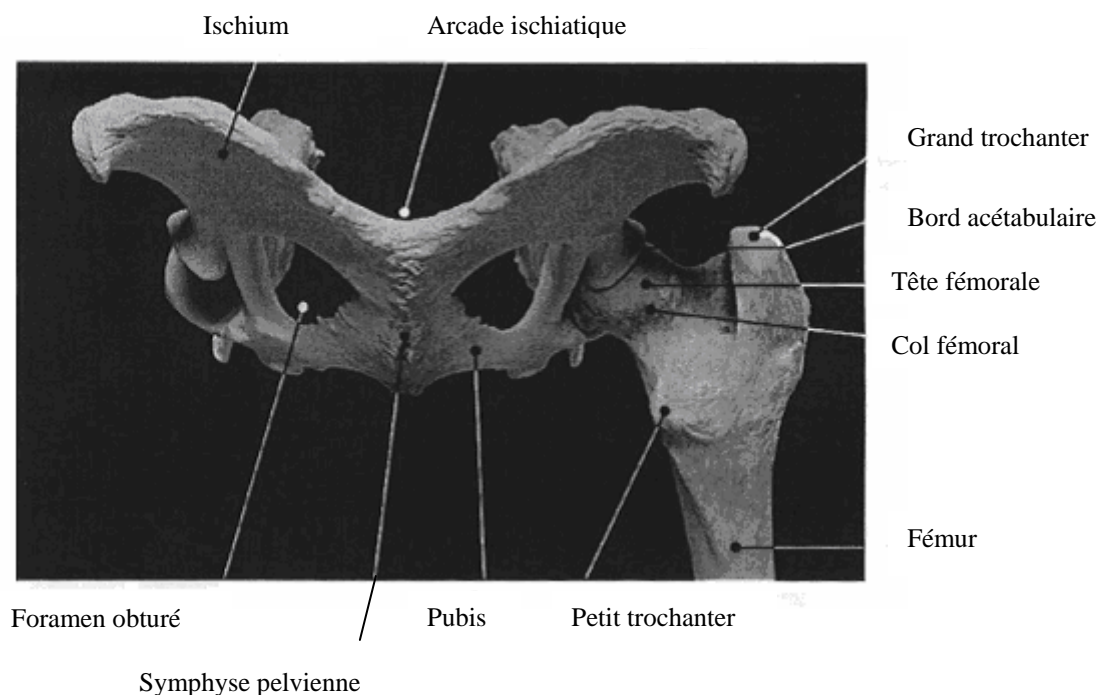
La fosse et l'incisure acétabulaires sont dépourvues de cartilage. On trouve trois formations articulaires complémentaires :

- le bourrelet acétabulaire : il complète l'acétabulum en périphérie en augmentant la surface articulaire et permet une meilleure coaptation. De nature fibro-cartilagineuse, il franchit l'incisure acétabulaire en constituant le ligament transverse de l'acétabulum.

- le ligament transverse de l'acétabulum : il complète la surface articulaire au dessus de l'incisure au fond de laquelle se trouve un tissu conjonctif lâche et grasseux. Il est très épais et solide, forme une sorte de pont qui complète la cavité articulaire de l'os coxal.

- le ligament annulaire de la hanche: il est large, peu épais et fortement adhérent à la capsule qu'il entoure. Il se situe dans la continuité du bourrelet acétabulaire auquel il a longtemps été assimilé. [6]

Figure 4 : Bassin vue caudale



(d'après ANDERSON et ANDERSON [2])

1.2.2 Les moyens d'union propres

1.2.2.1 La capsule articulaire

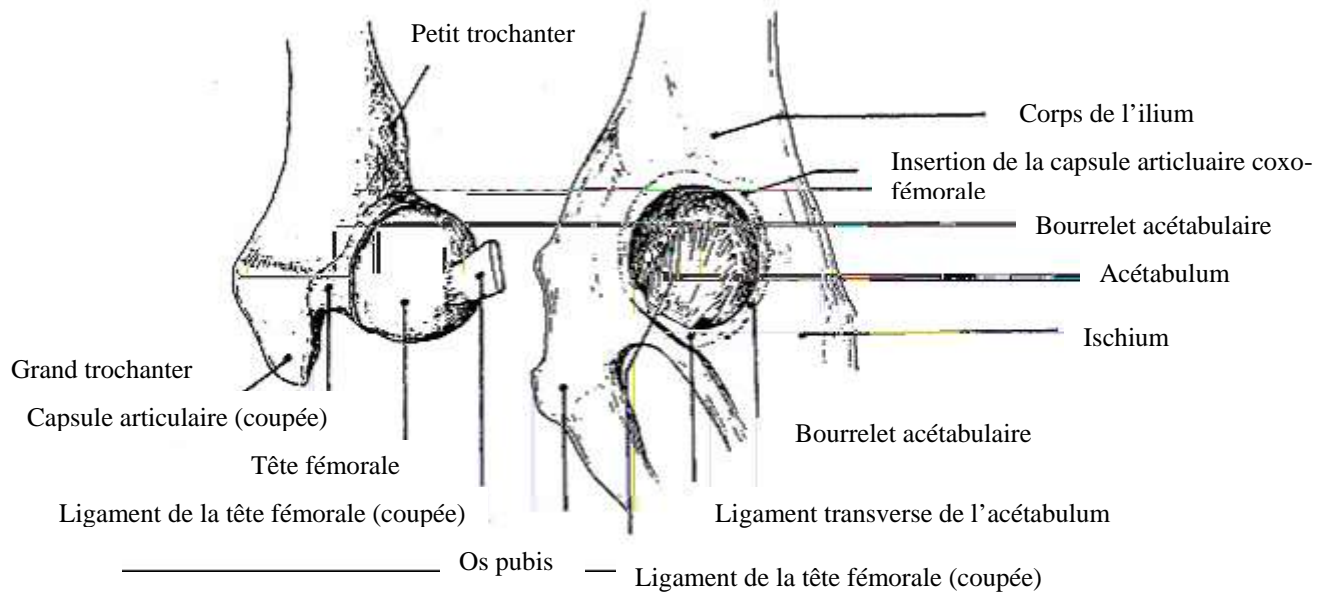
La capsule articulaire (figure 5) est un manchon fibreux peu épais, qui engaine complètement le bourrelet acétabulaire, la tête fémorale et une partie du col fémoral. Elle s'insère en périphérie du bourrelet acétabulaire, sur sa face externe. A l'autre extrémité, elle se termine sur la base du col du fémur. Elle les unit solidement en les maintenant dans une position de contact physiologique et fonctionnelle.

La face interne de la capsule articulaire est tapissée par la membrane synoviale. Elle produit le liquide synovial. Ce liquide permet la lubrification de l'articulation, l'amortissement des chocs, la nutrition du cartilage.

1.2.2.2 Le ligament de la tête fémorale ou ligament rond

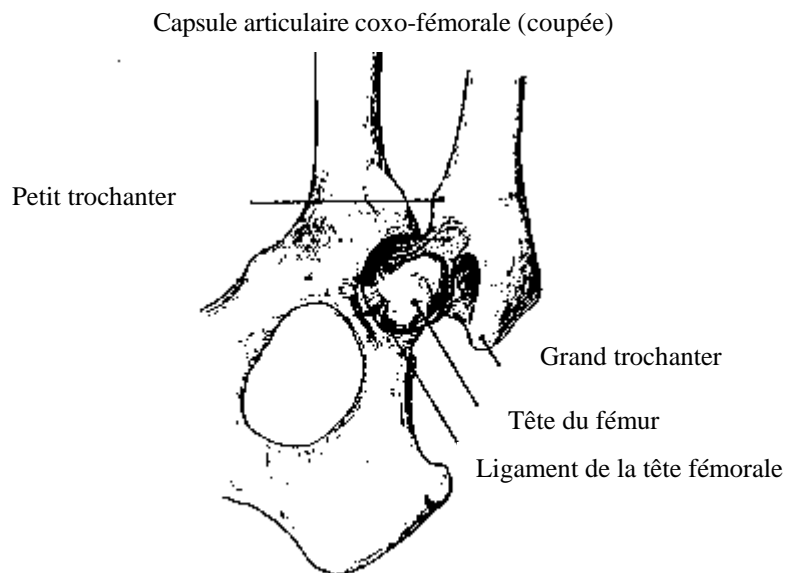
Le ligament rond (figure 6) part de la fovea capitis et se termine dans la fosse acétabulaire. Intraarticulaire et recouvert par la synoviale, il est constitué de faisceaux fibreux torsadés qui se divisent au niveau de leurs attaches sur le cotyle. Son rôle, assez contesté, serait de limiter certains mouvements de l'articulation et d'en diminuer la laxité.

Figure 5 : Aspect anatomique de l'articulation de la hanche avec les surfaces articulaires disjointes



(d'après BARONE [6])

Figure 6 : Formations articulaires complémentaires



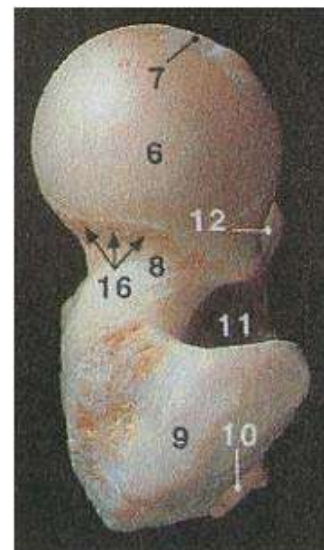
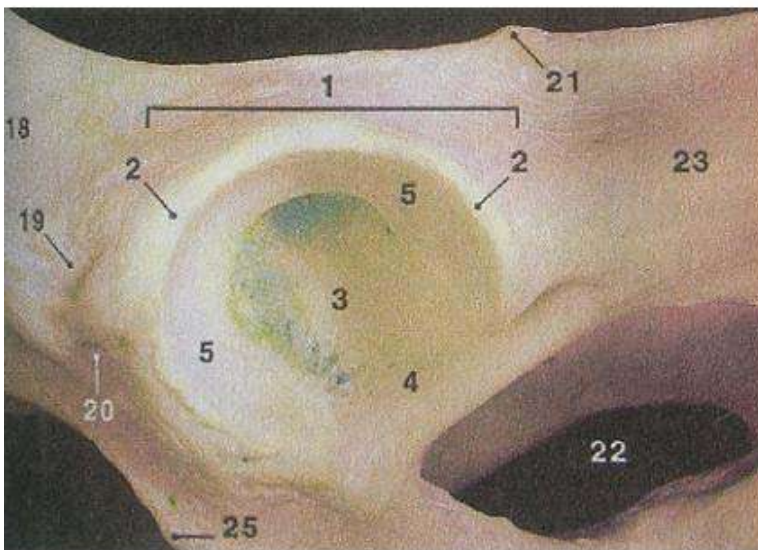
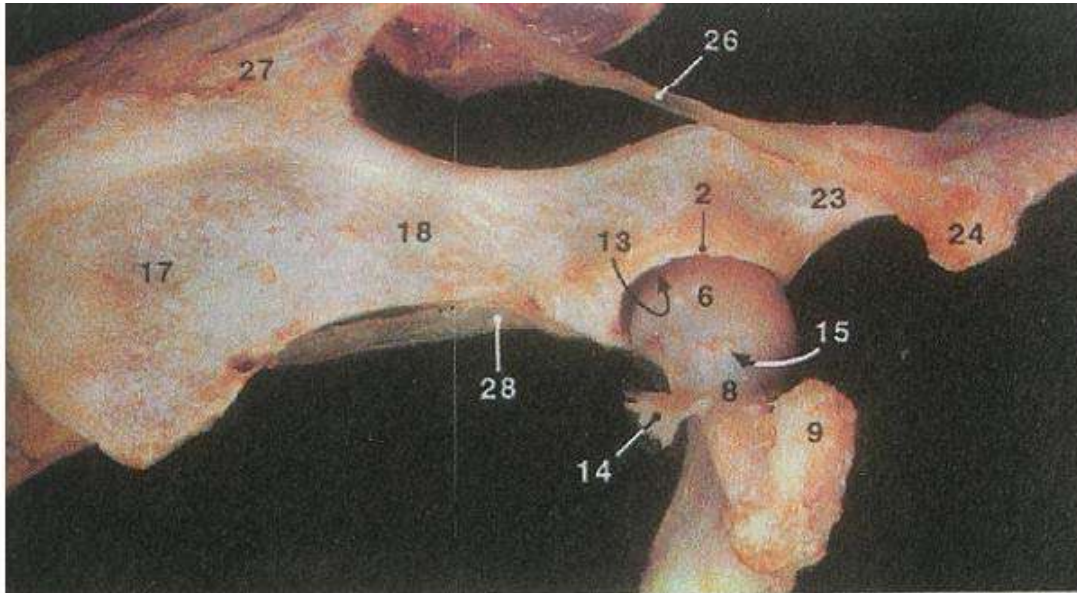
(d'après BARONE [6])

Figure 7 : Articulation de la hanche gauche du chien

A. Vue latérale

B. Acétabulum

C. Extrémité proximale du fémur



- | | | |
|-----------------------------|---|---|
| 1. Acétabulum | 12. Petit trochanter | 20. Surface d'insertion médiale du droit de la cuisse |
| 2. Bord de l'acétabulum | 13. Cavité articulaire | 21. Epine ischiale |
| 3. Fosse de l'acétabulum | 14. Ligament ilio-fémoral (capsule articulaire) | 22. Trou obturé |
| 4. Incisure de l'acétabulum | 15. Anneau vasculaire intracapsulaire | 23. Corps de l'ischium |
| 5. Surface semi-lunaire | 16. Trous nourriciers de la tête du fémur | 24. Tubérosité ischiale |
| 6. Tête du fémur | 17. Aile de l'ilium | 25. Eminence ilio-pubienne |
| 7. Fosse de la tête | 18. Corps de l'ilium | 26. Ligament scrao-tubéral |
| 8. Col du fémur | 19. Insertion latérale du droit de la cuisse | 27. Ligaments acro-iliaques dorsaux |
| 9. Grand trochanter | | 28. Tendon prépubien |
| 10. Tubérosité glutéale | | |
| 11. Fosse trochantérique | | |

(d'après SAUTET [51])

1.3 La musculature du bassin sur sa face ventrale

Les muscles du bassin abordés lors d'une symphysiodèse sont les muscles gracile, adducteurs de la cuisse, droit de l'abdomen, et obturateur externe (figure 8).

1.3.1 Le muscle gracile

Il a pour origine la symphyse ischio-pubienne et se termine sur le fascia jambier et la crête tibiale. Il participe à l'adduction du membre et accessoirement à la rotation interne de la jambe et à la tension du fascia jambier. [6]

1.3.2 Les muscles adducteurs de la cuisse

Ils ont pour origine la face ventrale du pubis (adducteur court) et la face ventrale de l'ischium (grand adducteur) et ils se terminent sur la ligne âpre du fémur. Ils participent à l'adduction de la cuisse. Le grand adducteur participe aussi à l'extension de la cuisse et à sa rotation externe. [6]

1.3.3 Le muscle droit de l'abdomen

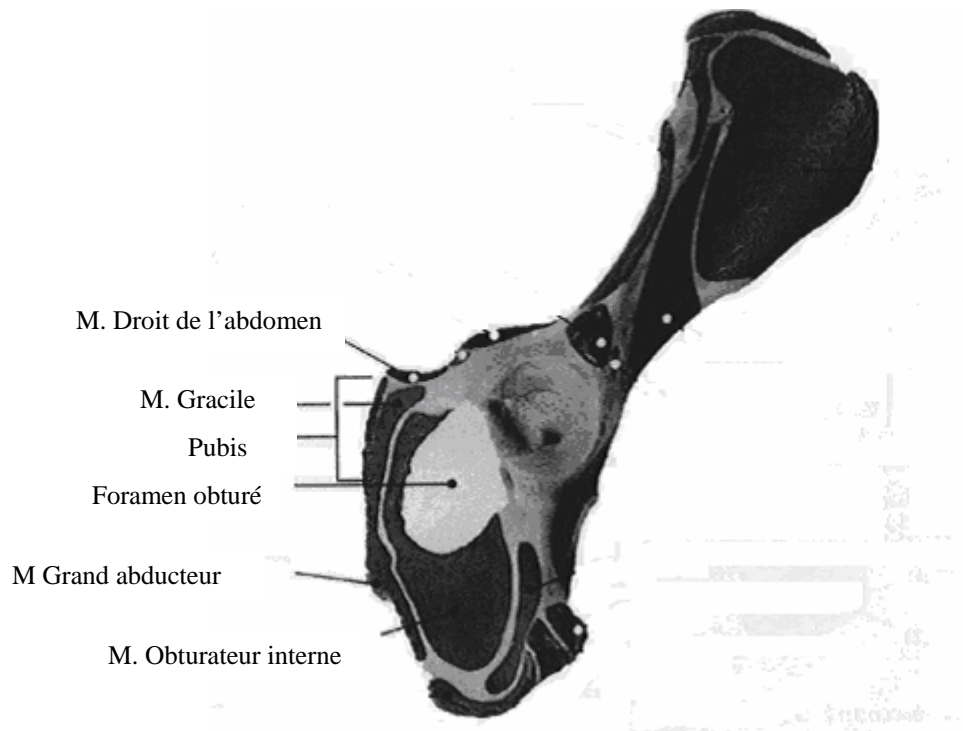
C'est une large bande longitudinale qui occupe la région du ventre. Il s'insère sur le bord crânial de l'os pubis et se termine sur la face ventrale du sternum et des cartilages costaux. Il permet de contenir les viscères abdominaux. [6]

1.3.4 Le muscle obturateur externe

Il a pour origine la quasi-totalité de la face médiale de la membrane obturatrice et du pourtour du trou obturé. Il se termine par tendon résistant et arrondi, sur la face médiale du grand trochanter. Il joue un rôle dans la rotation externe de la cuisse et du bassin. [6]

Figure 8 : Insertions des muscles de la cuisse sur l'os coxal

Vue ventro-latérale de l'os coxal gauche



(d'après ANDERSON et ANDERSON [2])

2. La dysplasie coxo-fémorale

2.1 Epidémiologie

2.1.1 Races prédisposées

La dysplasie coxo-fémorale est parmi les maladies orthopédiques du développement les plus fréquentes chez le chien. [28] Elle a été décrite chez plus de 70 races de chiens en 1985. 35 races ont un risque accru de développer cette maladie au cours de leur vie [28] ; plus particulièrement les chiens appartenant aux grandes races et aux races géantes.

Les incidences de la dysplasie varieraient de 1.8% chez le Barzoï à 48.1% chez le Saint Bernard. [13]

On peut raisonnablement penser que cette incidence dépend en partie du phénomène de mode envers certaines races et de la reproduction intensive qui s'ensuit.

2.1.2 Sexe

Mâles et femelles sont atteints avec la même fréquence à l'inverse de ce qui est observé dans l'espèce humaine où 80% des cas sont des femmes.

2.1.3 Latéralité

La dysplasie coxo-fémorale est bilatérale dans la plupart des cas. [14]

2.2 Etiologie

La maladie est multifactorielle. Le caractère génétique de la dysplasie peut s'exprimer plus ou moins complètement (cliniquement et radiologiquement) en fonction des facteurs environnementaux (figure 9).

2.2.1 Facteurs héréditaires

La dysplasie coxo-fémorale est une affection héréditaire. Elle se transmet selon un modèle autosomal dominant avec une pénétrance incomplète et une expressivité variable [10] modulée par l'environnement et d'autres gènes. L'héritabilité est variable : de 0.2 à 0.6 [61] selon les races. On retiendra le chiffre moyen de 0.4. [29]

Le milieu a donc une grande importance dans l'expression phénotypique.

Limiter, dans une race donnée, la reproduction aux animaux indemnes de dysplasie coxo-fémorale, ne réduit son incidence que de 17 à 39%, ce qui prouve l'importance des facteurs environnementaux.

2.2.2 Facteurs environnementaux

2.2.2.1 Alimentation

L'alimentation peut influencer le développement de la dysplasie coxo-fémorale autant par son aspect quantitatif que par son aspect qualitatif.

La dysplasie coxo-fémorale atteint préférentiellement les animaux bien ou trop alimentés. Ce sont des animaux plus lourds et qui grandissent plus rapidement que leurs semblables. [48] Les animaux nourris à volonté présentent des lésions plus fréquentes et plus sévères d'arthrose que les chiens restreints (25% de moins). [27]

Il existe une corrélation directe entre le poids de l'animal à 60 jours et l'état de dysplasie.

L'excès d'apport calcique chez le chiot entraîne une hypercalcémie chronique, un hypercalcitonisme et un hypoparathyroïdisme à l'origine d'un retard de maturation osseuse et cartilagineuse avec anomalie de l'ossification enchondrale. [47]

La vitamine C aurait un effet préventif d'un point de vue clinique sur la dysplasie coxo-fémorale et une carence en vitamine D pourrait favoriser son apparition. [47]

2.2.2.2 Exercice

En 1963, RISER [49] montre que les chiots maintenus en cage présentent rarement des lésions de dysplasie coxo-fémorale. De la sorte, les contraintes mécaniques qui président à la déformation de l'acétabulum sont minimisées.

L'incidence de l'exercice est ambiguë. Pour la plupart, un exercice intensif et précoce pourrait aggraver des lésions de dysplasie coxo-fémorale préexistantes, tandis qu'un exercice, parce qu'il augmente la tension musculaire fessière, serait nécessaire pour prévenir une éventuelle laxité articulaire en apportant une meilleure contention. [32]

2.2.3 Facteurs individuels

2.2.3.1 Dysendocrinies

Un certain nombre d'hormones telles que la relaxine, l'hormone de croissance, l'insuline et surtout les oestrogènes ont été décrites comme facteurs favorisant le développement de la dysplasie coxo-fémorale.

Les chiennes, en période d'oestrus, ont une laxité articulaire augmentée et des oestrogènes donnés à des chiots peuvent induire une dysplasie coxo-fémorale ; mais les taux d'oestrogènes mesurés sur les chiots dysplasiques et normaux sont les mêmes. En fait, aucune étude ne montre l'effet de ces hormones et leur influence lorsqu'elles sont présentes à des concentrations physiologiques. [50, 67]

2.2.3.2 Musculature

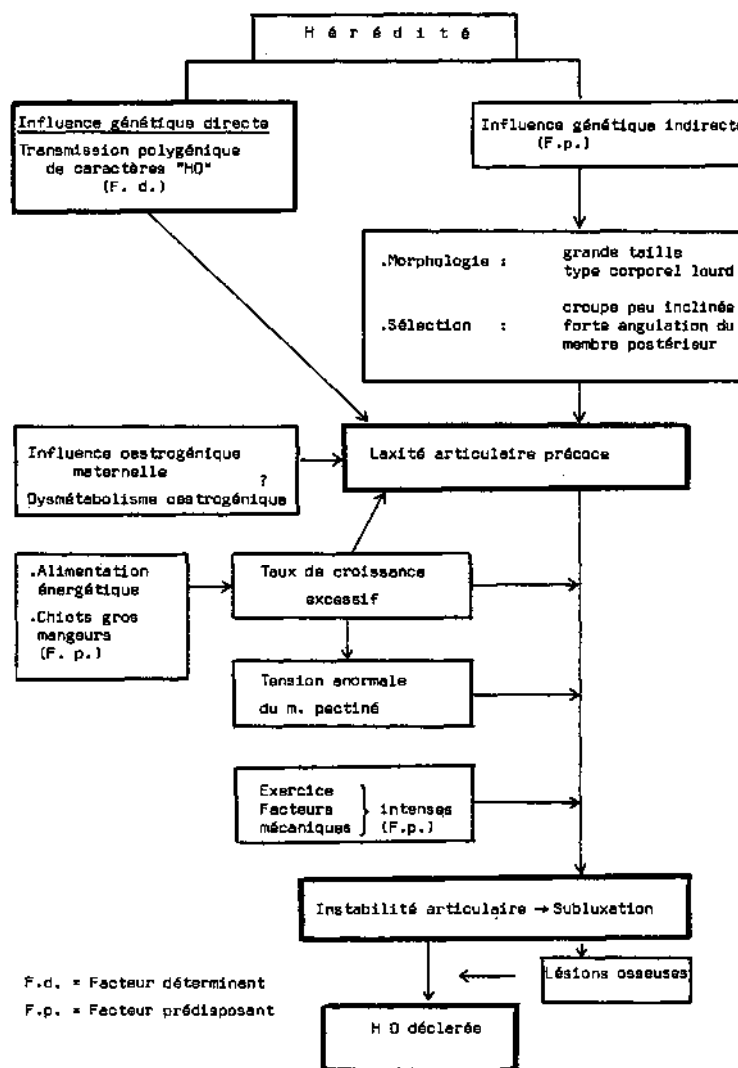
On a suspecté des anomalies des muscles pelviens et du muscle pectiné.

On a constaté des anomalies des myofibrilles constituant le muscle pectiné chez les chiens dysplasiques. [12] A l'heure actuelle, on ne sait pas s'il s'agit d'un facteur étiologique ou d'une anomalie concomitante. [4]

2.2.3.3 Conformation et aplombs

L'inclinaison de la croupe et l'angulation des membres postérieurs pourraient favoriser le développement de la dysplasie coxo-fémorale. [58, 59]

Figure 9 : Facteurs mis en jeu lors de dysplasie fémorale



(d'après BERTHELET [9])

2.3 Pathogénie

2.3.1 Laxité articulaire

La dysplasie coxo-fémorale du chien est un développement anormal non congénital : à la naissance, les hanches sont saines. La conformation de la hanche adulte dépend en grande partie des pressions exercées sur l'articulation lors de la croissance.

La dysplasie coxo-fémorale est un trouble biomécanique où l'instabilité de la hanche chez les jeunes animaux altère la concentricité des forces qui s'exercent sur la tête fémorale et l'acétabulum en croissance. Les troubles de la croissance osseuse qui en résultent sont à l'origine d'une articulation de conformation anormale et secondairement d'arthrose.

Le facteur primordial au développement de la dysplasie est la laxité articulaire. [59]

On distingue la laxité articulaire passive de la laxité fonctionnelle.

La laxité articulaire passive est celle observée sous anesthésie générale. La disparition de tout tonus ou contraction musculaire fait que la stabilité articulaire repose alors totalement sur les facteurs de stabilisation passive : la capsule articulaire, le ligament rond et le facteur hydrostatique.

Elle est évaluée quantitativement par l'index de distraction, qui est un prédicteur significatif des lésions de dégénérescence arthrosique articulaire. [58]

La laxité articulaire fonctionnelle lorsque les facteurs de stabilité sont en action. Elle se manifeste lorsque l'animal est debout et que les membres postérieurs sont à l'appui. Elle est à l'origine des perturbations biomécaniques, et notamment de la pression excessive sur le bord acétabulaire, de l'érosion du cartilage articulaire, et par la suite d'arthrose de la hanche. Nous n'avons pas de moyen actuellement pour la mesurer.

2.3.2 Lésions signant une laxité

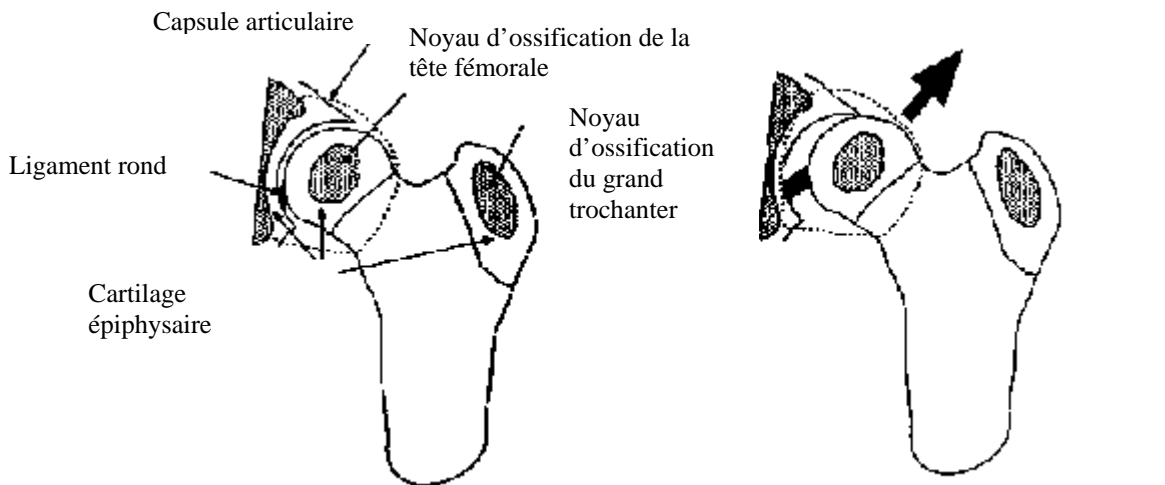
Chez les chiens atteints, l'instabilité articulaire commence à se manifester à partir du 10-14ème jour de vie [3] avec une distension du ligament rond évoluant vers son épaissement et sa rupture partielle.

Les modifications articulaires rencontrées ensuite (figure 10) sont une subluxation de la tête fémorale qui vient appuyer sur la partie dorso-latérale de l'acétabulum, une chondromalacie, une synovite avec épanchement synovial, un épaissement de la capsule articulaire, des lésions dégénératives du cartilage articulaire avec des micro-fractures du cotyle et de la tête fémorale, un comblement acétabulaire avec un aplatissement du cotyle, une ostéophytose marginale, une ankylose partielle. [36, 37]

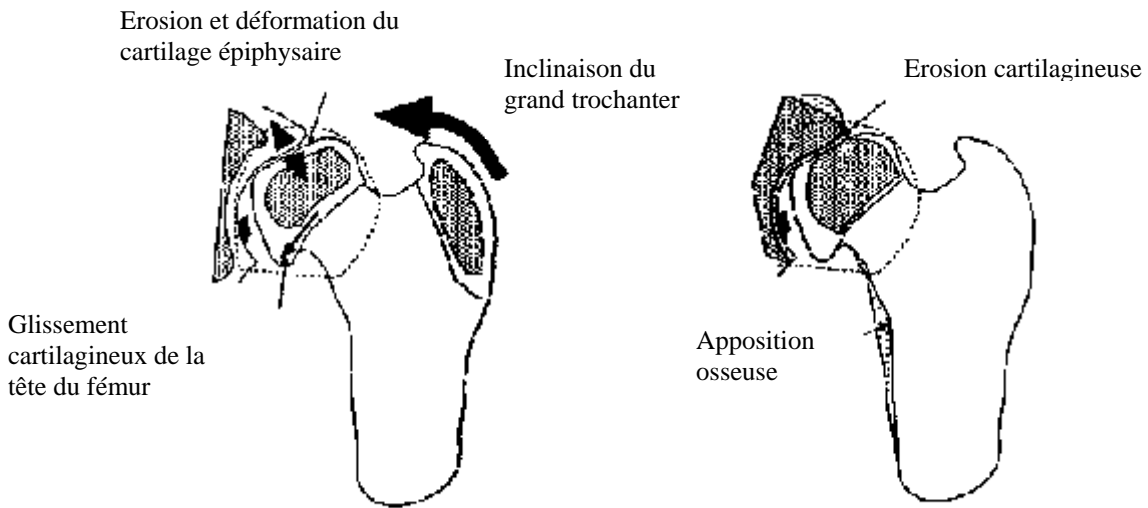
Par la suite, du fait de la subluxation de la tête fémorale, on note une érosion du cartilage articulaire en face dorsale.

De plus, la mise en charge exagérée de cette face peut conduire à l'apparition de micro-fractures sur le bord dorsal de l'acétabulum. On note par la suite l'apparition d'ostéophytes en périphérie de l'acétabulum et un remodelage de la tête et du col fémoral avec l'avancement de la maladie.

Figure 10: Pathogénie des lésions ostéoarticulaires de la hanche dysplasique



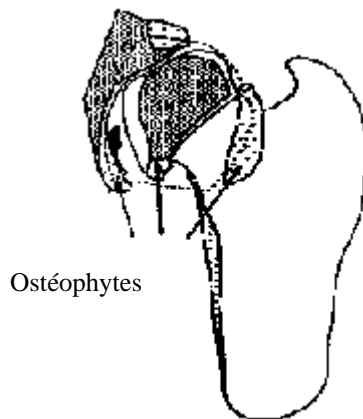
A : sub-luxation de la tête fémorale



B : Déformation plastique du cartilage épiphysaire

C : Fin de la croissance :

- érosion du cartilage articulaire
- apposition osseuse dans les zones en compression



D : Développement d'ostéophytes au niveau
 - de l'insertion de la capsule articulaire
 - des épaissements cartilagineux

Conclusion

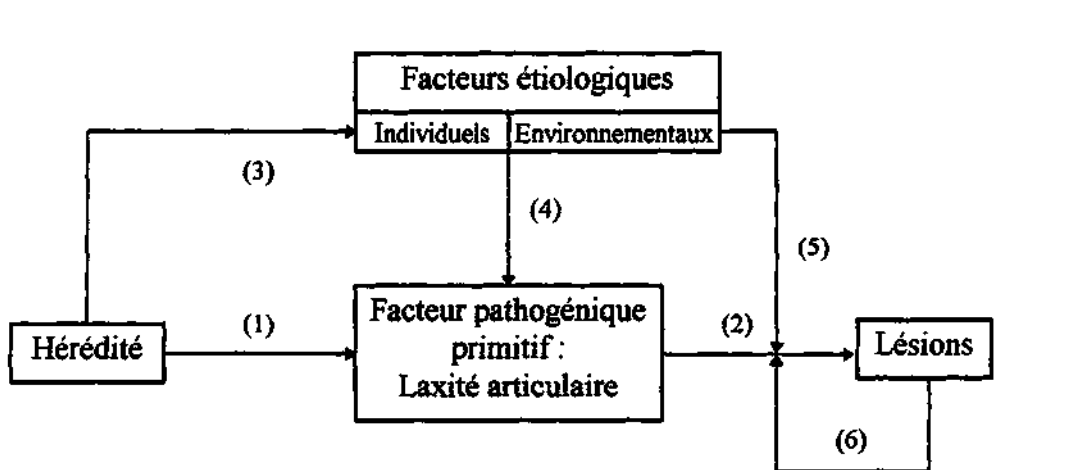
Les mécanismes conduisant aux lésions sont résumés dans la figure 11.

La dysplasie coxo-fémorale est une affection ostéo-articulaire acquise au cours de la croissance. Elle apparaît sous la forme d'une laxité articulaire héréditaire (flèche 1) affectant le programme de développement de l'articulation (flèche 2). Elle est caractérisée par des lésions osseuses et cartilagineuses affectant l'acétabulum, la tête et le col du fémur conduisant à une aggravation de l'instabilité articulaire (flèche 6).

De nombreux facteurs individuels, pour une part héréditaires (flèche 3), tels que l'excès de poids, une vitesse de croissance rapide et un indice de masse musculaire pelvienne faible favorisent l'expression de la dysplasie coxo-fémorale (flèche 4).

Enfin, des facteurs environnementaux tels que la suralimentation et l'excès d'exercice aggravent l'expression lésionnelle de la maladie (flèche 5).

Figure 11 : Mécanismes conduisant aux lésions de dysplasie coxo-fémorale



(d'après BRUNON [11])

Malgré une meilleure connaissance de l'étiologie et de la pathogénie de la dysplasie coxo-fémorale, cette affection touche encore lourdement de nombreuses races de chiens. Ceci est en grande partie dû à la faible héritabilité de l'affection ainsi qu'à la non observance des programmes de dépistage et de sélection par les éleveurs.

Il est néanmoins possible de dépister précocement la laxité articulaire qui est l'élément clef dans la physiopathogénie de la maladie. Il est essentiel d'établir un diagnostic précoce de la maladie, tant sur le plan clinique que par les examens complémentaires.

3. Diagnostic précoce de la dysplasie coxo-fémorale

La symphysiodèse est réservée aux chiens susceptibles de développer une dysplasie de hanche.

C'est une chirurgie prophylactique pour la dysplasie coxo-fémorale, à effectuer avant l'âge de cinq mois. Elle est d'autant plus efficace qu'elle est mise en œuvre précocement. Il est donc impératif d'établir un diagnostic précocement, ce qui constitue la limite majeure de cette technique, car les signes cliniques de dysplasie sont rares avant cet âge.

La laxité articulaire, signe précurseur de dégénérescence arthrosique, est un élément de la pathogénie de la dysplasie coxo-fémorale. Il représente l'un des symptômes les plus précoces. [57] Les signes de laxité articulaire sont mis en évidence par palpation et par l'imagerie (radiographies et scanner). Le dépistage est efficace à partir de quatre mois.

3.1 Importance des commémoratifs

3.1.1 Age

La symphysiodèse peut raisonnablement être effectuée chez les chiens suspects de dysplasie âgés de douze à vingt semaines, de préférence avant seize semaines. Un dépistage précoce de la dysplasie est plus que jamais important pour que l'animal puisse bénéficier de toutes les options thérapeutiques possibles. Ce dépistage peut tout à fait s'inscrire dans les examens de routine à proposer aux propriétaires de jeunes chiens appartenant aux races à risque. Cela est d'autant plus réalisable en pratique que le moment idéal de dépistage coïncide parfaitement avec le calendrier vaccinal usuel du chiot.

3.1.2 Races prédisposées

La dysplasie coxo-fémorale est l'une des maladies orthopédiques les plus fréquentes chez les chiens : environ 30% des cas orthopédiques ; plus particulièrement chez les chiens de grande race et de race géante : Labradors Retriever, Golden Retriever, Bergers Allemand, Saint Bernards, Alaskan Malamutes, Bouledogues, Boxers, Colleys. [7, 13, 14, 66]

3.2 Examen orthopédique

Un examen neurologique doit être effectué afin de s'assurer de l'origine spécifiquement orthopédique des symptômes.

La dysplasie coxo-fémorale est très polymorphe dans sa symptomatologie.

Le degré de dysplasie n'est pas systématiquement corrélé par des symptômes cliniques marqués. Ainsi, certaines dysplasies très sévères peuvent demeurer asymptomatiques pendant plusieurs années, tandis que d'autres nettement moins marquées provoquent une boiterie importante et invalidante

3.2.1 A distance

D'une manière générale, chez le jeune chien de moins de 6 mois, on observe des anomalies de la démarche et/ou du comportement plutôt qu'une boiterie véritable. Une démarche chaloupée sur les postérieurs au pas peut être observée avec un roulement du bassin. L'arrière pas est limité. Cependant, cette démarche est très fréquente à l'état normal chez certains chiots de grandes races. Le chien a généralement un tempérament lymphatique. Les aplombs sont normaux avec un port serré des jarrets. La station debout est pénible et l'animal se laisse tomber sur un côté pour s'asseoir asymétriquement. En position assise, le chien se laisse tomber sur la croupe, le membre atteint replié sous lui, l'autre membre maintenu en abduction.

Il peut présenter des difficultés au relever. Lors de la course, le chien peut ramener les deux postérieurs en même temps, comme un lapin. Il présente fréquemment une incapacité ou un refus du saut et/ou de l'exercice prolongé.

C'est en général après 6 mois, qu'une boiterie vraie est décrite. Elle souvent d'apparition brutale et liée à l'usure anormale du cartilage articulaire et à la présence de micro-fractures sur le bord acétabulaire. Ces fractures se réparent secondairement avec l'ossification du squelette. L'intensité de la boiterie est variable en fonction de la douleur ressentie. Quand les deux membres sont atteints, l'animal présente des difficultés à sauter et/ou à monter les escaliers.

Les complications arthrosiques apparaissent plus souvent chez des animaux de 15 mois et plus. La boiterie peut disparaître dans certaines phases évolutives de l'affection.

3.2.2 Rapproché

3.2.2.1 Vigile

Le développement musculaire est le plus souvent normal chez les individus jeunes. Il est important d'évaluer l'amplitude des mouvements lors de l'examen orthopédique des hanches, en flexion, en extension, en rotation interne et externe, en abduction, en adduction. On note si ces manœuvres sont douloureuses. Ceci est plus rarement rapporté sur un animal de moins de six mois, la douleur étant due à la laxité articulaire.

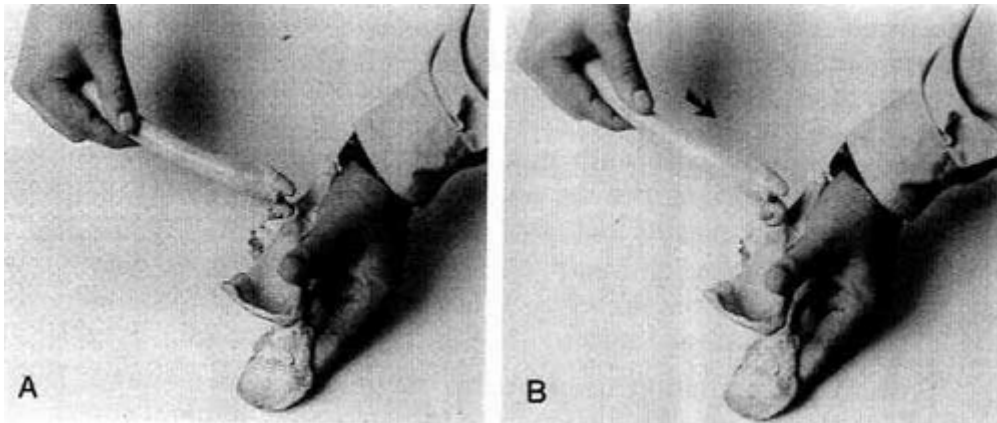
3.2.2.2 Sous anesthésie générale

Une fois anesthésiés, les chiots sont de nouveau manipulés et les amplitudes de mouvement réévaluées. Les manœuvres de Barlow, d'Ortolani et de Barden peuvent être réalisées vigile. Elles sont réitérées sous anesthésie générale car la relaxation musculaire sous anesthésie augmente la sensibilité des tests.

3.2.2.2.1 Test de Barlow

L'animal est placé en décubitus latéral, le membre à tester en position dorsale et la hanche fléchie à 90° (figure 12). Pour tester une hanche gauche, l'opérateur saisit le genou de sa main gauche et le pousse en direction du bassin, tout en réalisant une légère adduction du membre. Sur une hanche instable, il en résulte une luxation ou une subluxation. [22]

Figure 12 : Test de Barlow



A : Hanche fléchie à 90°

B : Luxation de la tête fémorale après application d'une force verticale

(d'après FRY [22])

3.2.2.2.2 Test d'Ortolani

Un test positif révèle une hyperlaxité des hanches, signe en faveur d'une dysplasie coxo-fémorale bilatérale.

La première partie du test correspond au test de Barlow. La deuxième manœuvre (figure 13) consiste à réaliser une abduction progressive du membre, afin que la tête fémorale luxée ou subluxée regagne sa position dans l'acétabulum avec une sensation de ressaut perçue au niveau du pouce droit posé sur le grand trochanter, pour une hanche gauche à tester. [22, 25]

En cas de ressaut, on mesure avec un goniomètre, l'angle pour lequel on obtient une réduction de la tête fémorale dans la cavité acétabulaire : l'angle de réduction de la hanche : HRA.

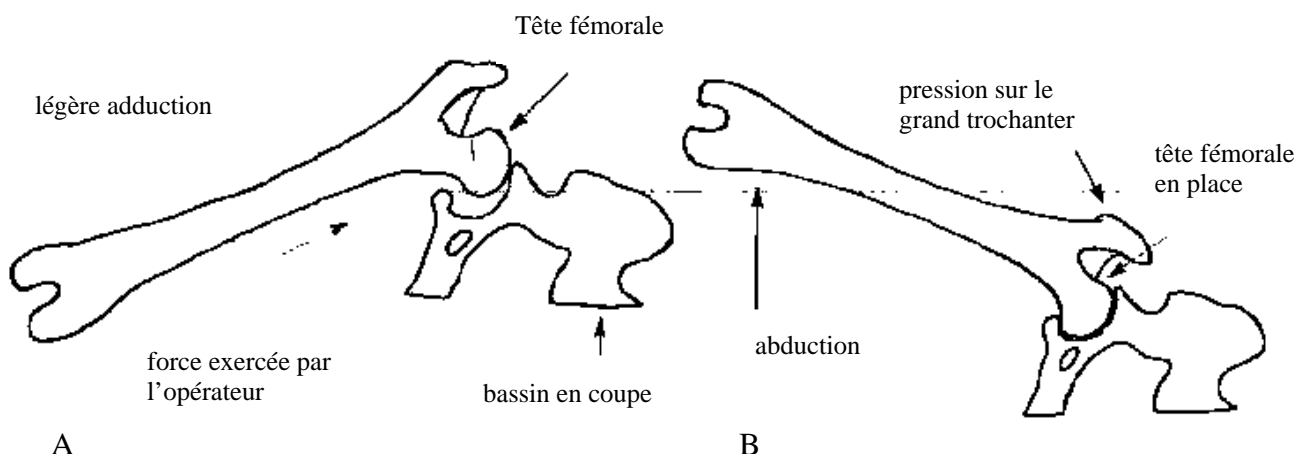
PUERTO et al [44] ont montré que le signe d'Ortolani n'est pas fortement corrélé à l'index de distraction, à l'angle de Norberg et aux signes de dégénérescence arthrosique. Au contraire, en présence d'arthrose, le remodelage articulaire négativise un signe d'ortolani qui avait été mis en évidence au préalable chez le chien plus jeune.

C'est donc un test peu sensible, même sur de jeunes animaux : 85% de faux négatifs entre 6 et 10 semaines d'âge, 37% entre 16 et 18 semaines et 7% à un an.

En revanche, il est d'une bonne spécificité : 0% de faux positif entre 6 et 10 semaines d'âge, 15 % entre 16 et 18 semaines et 16% à un an. [1]

Un signe d'Ortolani positif à seize semaines est hautement prédictif d'arthrose à un an. [1]

Figure 13 : Test d'Ortolani



A: L'opérateur tient le genou et pousse le fémur en direction du bassin tout en réalisant une légère adduction du membre. Sur une hanche instable, il en résulte une luxation ou une subluxation.

B : La deuxième manœuvre consiste à réaliser une abduction du membre afin que la tête fémorale luxée ou subluxée regagne sa position dans l'acétabulum en créant une sensation de ressaut.

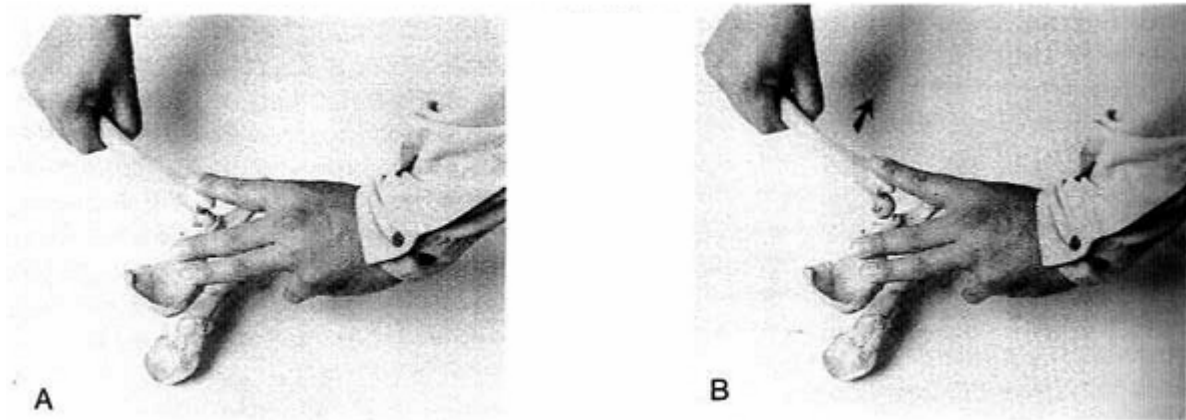
(d'après JACQUES [25])

3.2.2.2.3 Test de Barden

L'animal est placé en décubitus latéral, le membre à tester en position dorsale et la hanche fléchie à 90° (figure 14). L'opérateur, pour tester la hanche gauche, met les doigts de sa main gauche sur la face interne de la cuisse, son pouce sur la face externe, sa main droite est placée sur le grand trochanter. L'opérateur exerce une force verticale vers le haut de manière à essayer de déloger latéralement la tête fémorale instable hors de l'acétabulum, puis il relâche sa pression et la tête fémorale retourne dans sa position. [4, 22]

C'est un test très spécifique mais peu sensible de 6 semaines à un an. [1]

Figure 14 : Test de Barden



A : Hanche fléchie à 90°, index sur le grand trochanter

B : Force exercée verticalement vers le haut et élévation de l'index ressentie lors de laxité

(d'après FRY [22])

3.3 Diagnostic différentiel

Face à un chien de quelques mois, présentant une boiterie des membres postérieurs avec un examen clinique plutôt en faveur d'une localisation coxo-fémorale, il convient d'envisager une dysplasie coxo-fémorale, une panostéite, une micro-fracture du bassin et des fractures en bois de vert, une ostéochondrose, une affection du genou (traumatisme osseux, cartilagineux, ostéochondrose), plus rarement une ostéodystrophie nutritionnelle.

3.4 Examens complémentaires sous anesthésie générale

3.4.1 Radiographies

3.4.1.1 Incidence ventro-dorsale en extension par la méthode OFA (Orthopedic Foundation for Animals)

Il s'agit de la position officielle de dépistage de la dysplasie de la hanche, qui est très standardisée. [46]

Un score global peut être attribué à chaque hanche en fonction de l'angle de Norberg-Olsson, de divers critères et des signes de dégénérescence arthrosique. Même s'il est relativement codifié, ce score est subjectif car dépendant de l'examineur et il existe différents systèmes de scores variant quelque peu de l'un à l'autre.

3.4.1.1.1 Angle de Norberg-Olsson calculé par la méthode OFA (NorOFA)

Pour la réalisation ces clichés radiographiques (figure 15), l'animal est placé en décubitus dorsal dans une gouttière, bassin de face, membres postérieurs en extension, parallèles au rachis et parallèles l'un à l'autre avec les rotules au zénith. Sur les clichés obtenus, des cercles calibrés sont appliqués sur les têtes fémorales, de manière à en déterminer les centres géométriques. Une droite réunit les deux centres géométriques. Pour chaque hanche, une autre droite est tracée qui passe par le centre géométrique de la tête fémorale concernée et le bord cranio-latéral du sourcil acétabulaire.

L'angle obtenu entre les deux droites correspond à l'angle de Norberg-Olsson (figure16). L'angle est mesuré de chaque côté.

L'angle de Norberg-Olsson évalue la laxité articulaire.

On retient classiquement la norme de 105° pour l'angle NorOFA. En deçà de cette valeur, on considère qu'il y a une laxité excessive de l'articulation significative et une subluxation des têtes fémorales.

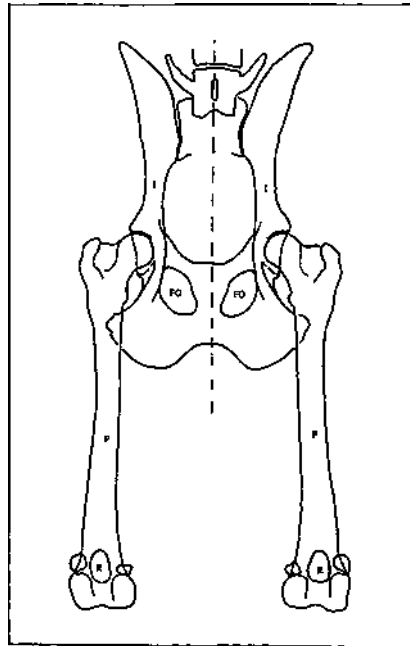
Cependant, en raison d'une variation significative au cours de la croissance, l'angle de Norberg est difficilement utilisable sur de jeunes chiots. [1] A quatre mois, on considérera un angle supérieur à 107° comme appartenant à une hanche normale à un an d'âge et un angle inférieur à 95° comme correspondant à une hanche anormale à un an. [1] L'évaluation préliminaire du statut dysplasique ou non de jeunes animaux âgés d'environ quatre mois, à partir de mesures d'angle de Norberg est

fiable sur des hanches excellentes ou sévèrement dysplasiques. Pour des hanches intermédiaires, la mesure de l'angle de Norberg est peu fiable.

SMITH et al [58] ont montré que, même à l'âge de un an, des valeurs de Norberg inférieures à 105° étaient faiblement corrélées à la présence de dégénérescence arthrosique : seulement 34% de ces chiens présentent des signes d'arthroses.

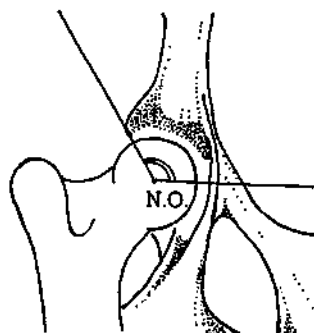
Figure 15 : Positionnement correct des éléments squelettiques sur un cliché standard de dépistage de la dysplasie coxo-fémorale

Fémurs (F) parallèles entre eux et parallèles à l'axe du rachis (ligne pointillée) **Rotules (R)** “au zénith” (parfaitement centrées sur l'épiphyse distale du fémur) **Symétrie** de l'image des foramens obturés (FO) et des iliums (I) dont la largeur respective est identique



(d' après GENEVOIS [23])

Figure 16 : Mesure radiographique de l'angle de Norberg-Olsson



N.O : Angle de Norberg Olsson NorOFA

(d'après BARTHEZ [8])

3.4.1.1.2 Signes de dégénérescence articulaire

Des signes de remodelage osseux et de dégénérescence articulaire peuvent également être mis en évidence dans des cas avancés.

Dans certaines études [18, 40], on a donné un score aux images selon la gravité des signes observés. Par exemple dans l'étude de DUELAND et al [18], on a attribué la note de 0 pour les images normales ; 1 en présence d'enthésophyte (c'est à dire en présence d'une ligne curviligne latérale à la tête fémorale coïncidant avec l'insertion de la capsule articulaire appelée ligne de Morgan) ; 2 quand on observe une ligne de Morgan et une malposition de la tête fémorale ; 3 s'il y a des ostéophytes sur le col fémoral, une malposition de la tête fémorale, un remodelage acétabulaire et des ostéophytes acétabulaires.

3.4.1.1.3 Autres critères évalués

Le score attribué à la hanche est complété par d'autres critères.

Sur les clichés radiographiques en extension, on évalue la position de la tête fémorale dans la cavité acétabulaire : centrage, coaptation avec l'acétabulum, couverture, surface de contact.

Lors de dysplasie, la couverture acétabulaire est souvent de moins de 50-60%. [14]

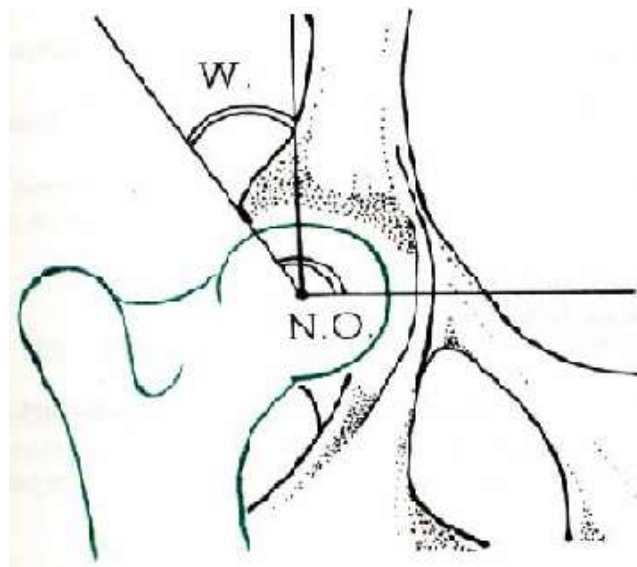
On évalue également la condensation de la plaque osseuse sous-chondrale et l'aspect de l'interligne articulaire (pincement éventuel en zone dorsolatérale).

Cette vue radiographique n'est pas d'une sensibilité suffisamment grande pour exclure complètement la présence de dysplasie chez certains chiens. En effet, elle est «statique» et ne permet pas de mettre en évidence la laxité, ce que permettent d'autres techniques.

3.4.1.2 Angle de Wiberg

Proposé chez l'homme, cet angle a aussi été utilisé chez le chien. Sa signification est la même que celle de Norberg Olsson ; la différence est que la droite joignant les centres des deux têtes fémorales n'est plus utilisée comme référence. On utilise une droite parallèle au plan sagittal et passant par le centre de la tête. Cette droite, chez le chien normal, est en principe perpendiculaire à la ligne bicéphalique. L'angle de Wiberg (figure 17) est donc théoriquement l'angle de Norberg Olsson minoré de 90° . L'avantage de cet angle est donc de prendre en compte uniquement la hanche sur laquelle on réalise la mesure, sans se préoccuper de la hanche contro-latérale. La valeur moyenne normale est de 15°

Figure 17 : Angle de Wiberg



W : Angle de Wiberg

N.O : Angle de Norberg Olsson

(d'après BARTHEZ [8])

3.4.1.3 Incidence en position forcée selon le Pennsylvania Hip Improvement Program (Pennhip)

Une vue en compression et une vue en étirement sont réalisées classiquement en plus de la vue en extension.

3.4.1.3.1 Index d'étirement ou index de distraction (ID)

Lors de la vue en étirement ou "distraction view", un appareil ajustable visant à exercer une force d'étirement sur les 2 hanches est placé entre les membres postérieurs du chien placé dans une gouttière en décubitus dorsal (figure 18 et photo 1). La distance entre les deux barres du distracteur correspond à la distance interacétabulaire. Les hanches doivent être maintenues dans une position pratiquement physiologique (position neutre de flexion-extension et d'abduction-adduction), les genoux fléchis à 90°. L'opérateur attrape les membres au niveau du tarse et exerce une force de direction médiale sur les genoux. Le distracteur agit alors comme un bras de levier qui convertit l'action de l'opérateur en une force de distraction latérale sur les hanches pour obtenir un déplacement latéral de la tête fémorale maximal.

Sur ce cliché, des cercles calibrés sont surimposés : le premier cercle doit suivre les marges de la corticale de l'acétabulum, le deuxième les marges de la tête fémorale. La distance: d séparant les centres géométriques de ces deux structures est mesurée, puis divisée par le rayon de la tête fémorale : r . L'index de distraction : ID est obtenu : $ID=d/r$ (figure 19 et figure 20).

L'ID est une mesure quantitative du degré de laxité de la hanche. Elle évalue le facteur hydrostatique de la stabilisation passive.

C'est une méthode d'évaluation de la laxité plus sensible (2.5 fois plus) car elle minimise moins cette laxité [57] et elle est plus répétable [58] que la vue classique en extension.

ADAMS et al ont montré [1] que parmi deux types de manipulations et cinq index radiographiques entre 6 semaines et un an d'âge, l'ID était la valeur la plus fiable permettant la prédiction du développement de dégénérescence arthrosique.

Une étude de SMITH et al [62] a montré que cet index augmente de manière significative entre l'âge de deux et quatre mois, rendant son utilisation peu fiable avant l'âge de quatre mois. A partir de quatre mois, il varie très peu. Cet index peut donc être utilisé de manière très précoce : à partir de quatre mois, contrairement aux valeurs de Norberg et au score attribuée à la hanche. [58]

L'ID a l'avantage d'être moins influencé par des erreurs de positionnement par rapport à la mesure du NorOFA. [61]

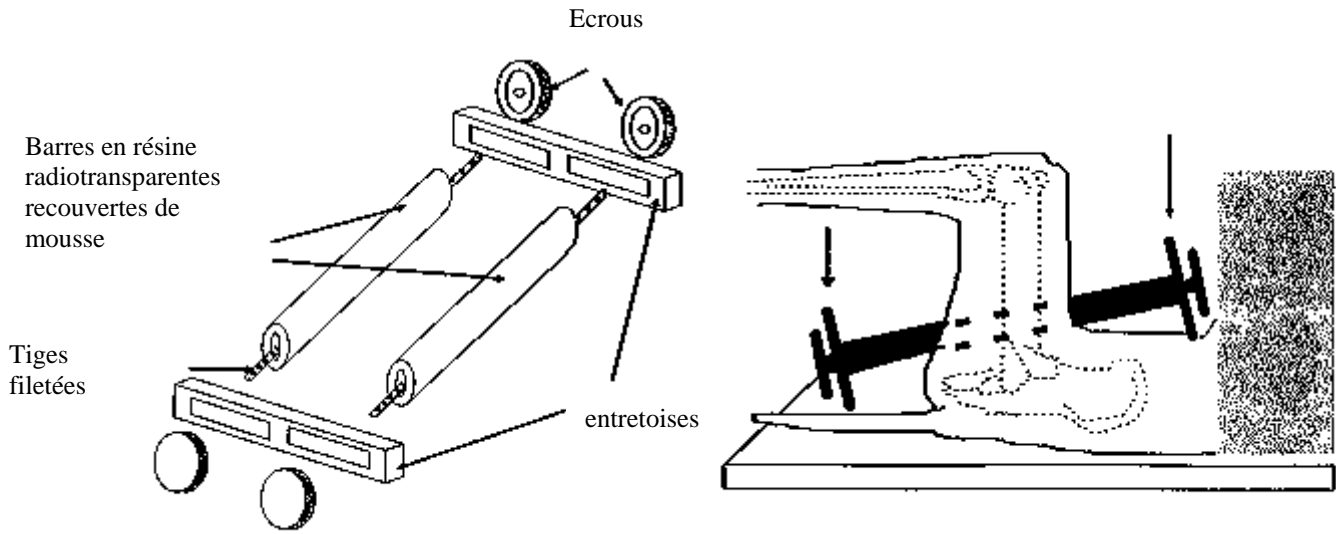
Un ID de 0 représente une congruence parfaite et une valeur de 1 une luxation complète. De manière générale, Smith considère que si l'index d'étirement est inférieur à 0.3, le risque d'arthrose est très faible. [58] En revanche si l'ID est supérieur à 0.6, les hanches ont une laxité excessive et vont probablement se développer anormalement. Pour les indices situés entre 0.3 et 0.6, il est recommandé de surveiller attentivement le développement des hanches en réitérant les examens pendant la phase de croissance. Un index supérieur à 0.3 est une condition nécessaire mais pas suffisante (51% des cas) pour développer de l'arthrose. [58]

Cette délimitation doit cependant être nuancée par des spécificités raciales. [57] Dans son étude, SMITH et al [59] a montré, qu'une augmentation de l' ID de 0.1 donnait 4.1 fois plus de risque de développer de l'arthrose chez le Berger Allemand et 2.9 fois plus chez le Rottweiler.

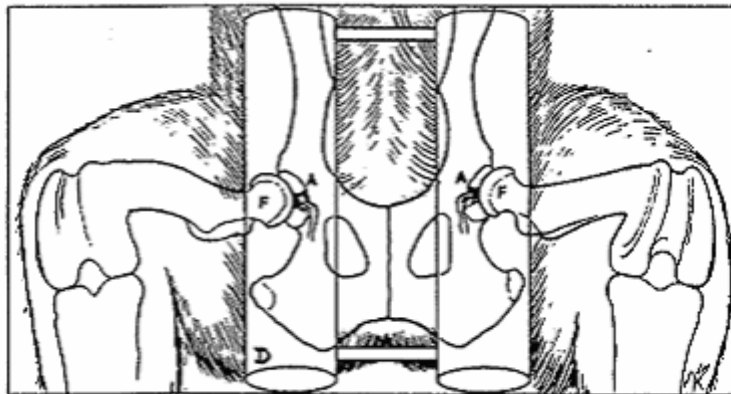
LUST et al [30] apporte des chiffres similaires pour le Labrador : 3.1 fois plus de risques de développer de l'arthrose à deux ans pour des chiens ayant un ID augmenté de 0.1 à huit mois.

Le recueil des données permettra peut-être dans les années à venir de donner un index seuil pour chaque race, en dessous duquel le chien sera considéré comme indemne de dysplasie. Toutes races confondues, au delà d'un ID de 0.7, la future dysplasie d'un chiot, dès quatre mois, peut être annoncée avec une fiabilité de 90%.

Figure 18 : Position du distracteur de Smith sur un chien



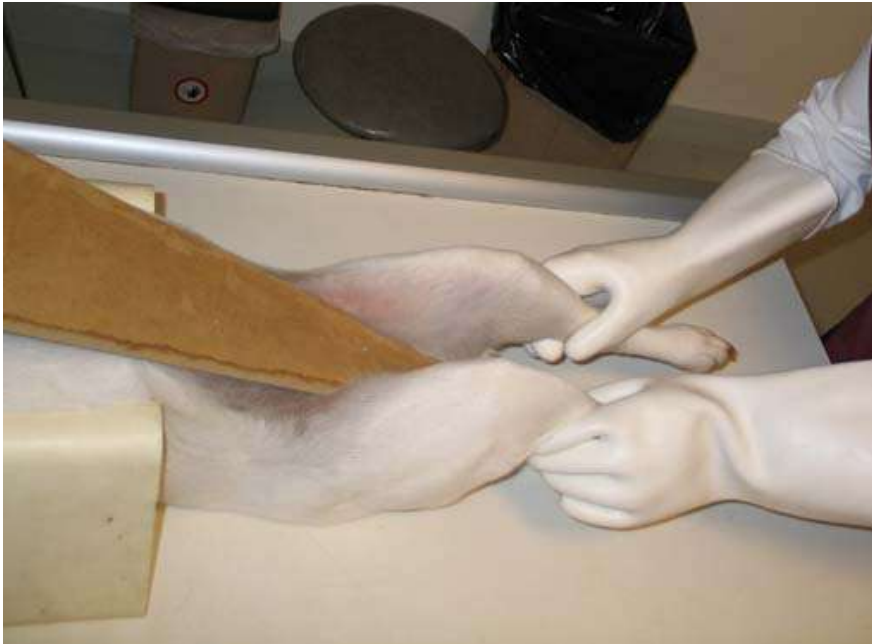(d'après ECKERT [20])



- A. Acétabulum
- T. Tête fémorale
- D. «distracteur» radio-transparent

(d'après LUST [30])

Photo 1 : Positionnement en distraction

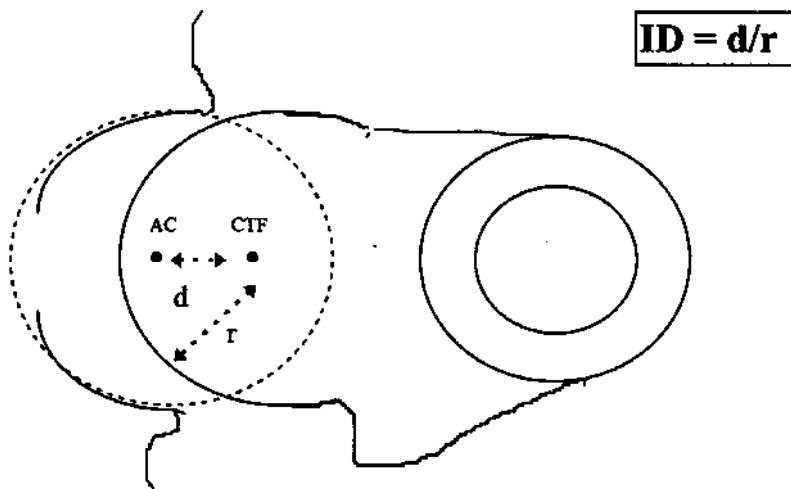


Source : clinique Frégis

En pratique, une planche peut être utilisée pour remplacer le distracteur de Smith

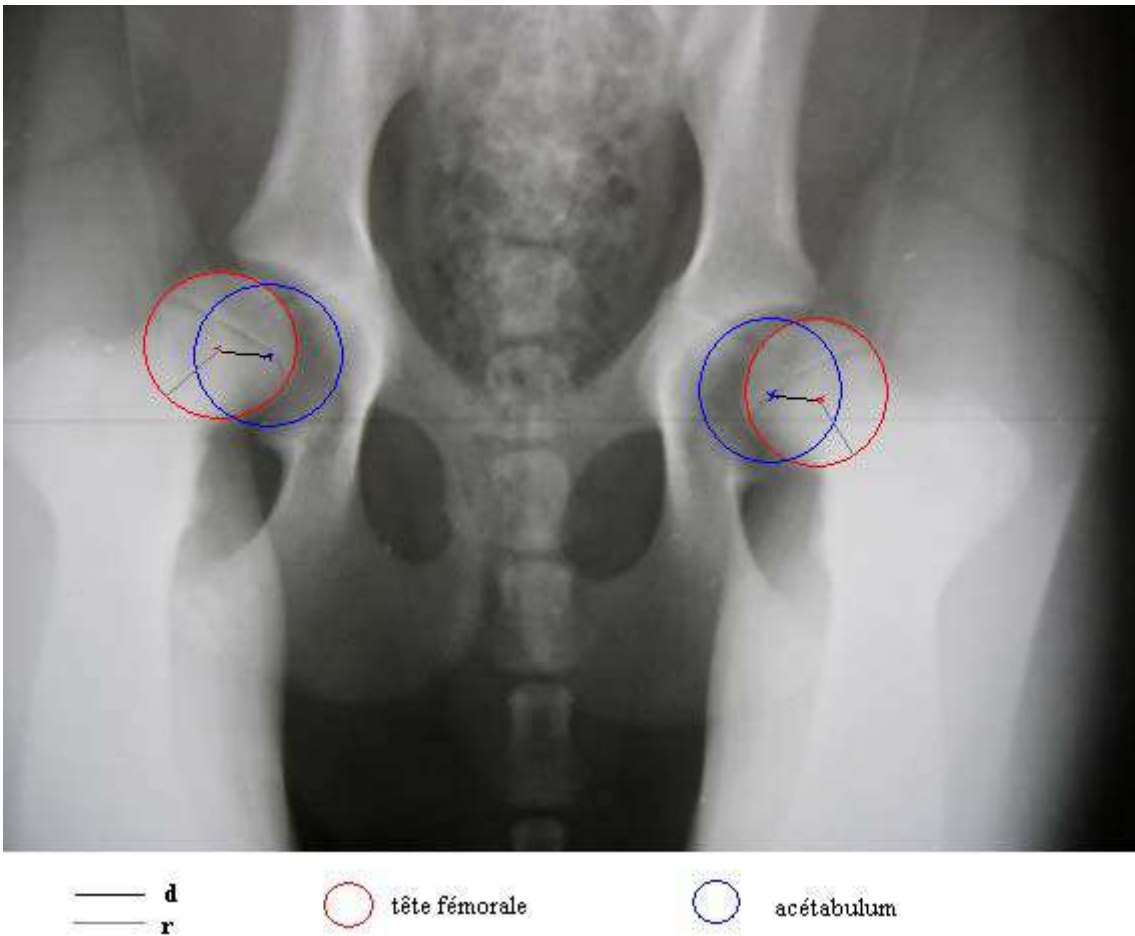
Figure 19 : Mesure de l'indice de distraction

L'indice de distraction se calcule en divisant la distance d , séparant le centre de la tête fémorale (CTF) du centre de l'acétabulum (AC), par le rayon de la tête fémorale



(d'après SMITH [60])

Figure 20 : Exemple de mesure de l'indice de distraction sur une radiographie en position forcée chez un chien dysplasique



$$\text{ID droit} = \text{ID gauche} = d/r = 0.8 / 1.1 = 0.73$$

L'index de distraction est supérieur à 0.7 chez ce chien de 19 semaines. La dysplasie de ce chien est mise en évidence, une symphysiodèse peut être proposée au vu de son âge.

3.4.1.3.2 Angles de Norberg en distraction (NorDIS) et en compression (NorCOM)

Dans l'étude de DUELAND et al [18], ce sont les valeurs de l'angle de Norberg en distraction NorDis qui sont étudiées plutôt qu'en vue classique d'extension selon la méthode OFA et plutôt qu'en vue compression car le NorDis est jugé plus discriminant. ADAMS et al [1] montre que les angles NorDis sont plus fiables que les angles OFA entre 16 et 18 semaines. Entre 6 et 10 semaines, les valeurs sont équivalentes.

Les valeurs NorDis sont inférieures aux valeurs OFA. [1, 18]

Dans l'étude de ADAMS et al [1], aucune hanche avec un angle de NorDis supérieur à 91° ne développe d'arthrose. Les hanches dont l'angle est inférieur à 85° développent des signes de dégénérescence arthrosique dans 69% des cas entre 6 et 10 semaines, dans 92% des cas entre 16 et 18 semaines et dans 100% des cas à un an.

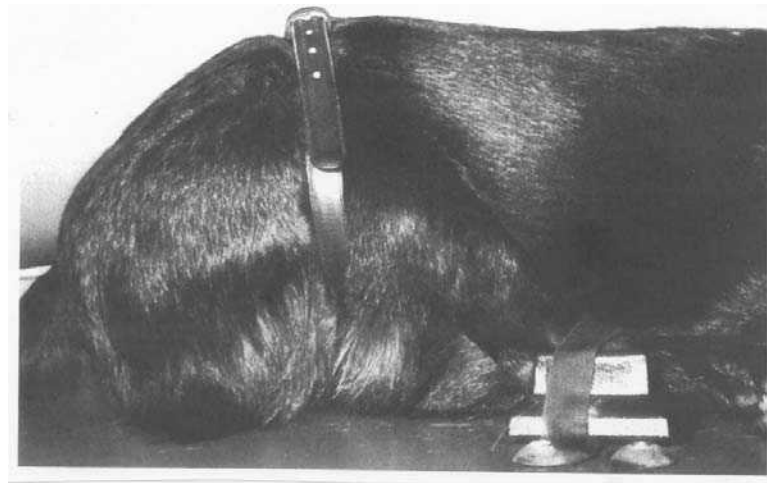
3.4.1.4 Incidence pour le bord acétabulaire dorsal (DAR)

Cette technique, décrite par SLOCUM et al [54,56], permet d'évaluer le bord dorsal du cotyle. Pour obtenir cette radiographie (figure 21), le chien doit être anesthésié puis placé en décubitus ventral avec les membres postérieurs tirés crânialement, de telle sorte que les fémurs soient parallèles au grand axe du corps. Une ceinture est placée autour des cuisses et du dos, afin de maintenir cette position, tout en gardant les fémurs le long du corps. Le tibia présente une angulation d'environ 120° avec le fémur. Les hanches sont en légère rotation interne (environ 45°) pour éviter que le grand trochanter ne se superpose avec le bord dorsal du cotyle sur la radiographie.

Le pelvis est aligné verticalement de telle sorte que le rayon principal de l'appareil de radiographie passe par le grand axe du pelvis ; les deux tubérosités sacrales et les deux tubérosités ischiatiques sont donc alignées verticalement.

Les 4 structures principales du pelvis : l'aile de l'ilium, le corps de l'ilium, l'acétabulum et la tubérosité ischiatique se superposent sur l'image radiographique.

Figure 21 : Positionnement radiographique pour l'obtention de l'angle du rebord dorsal acétabulaire



(d'après SLOCUM et DEVINE [55])

Ce positionnement permet de visualiser la partie du toit du cotyle qui assure la couverture de la tête fémorale, et sur laquelle s'exerce la résultante des forces et des contraintes lors de l'appui. On évalue le bord acétabulaire dorsal qui doit être allongé, pointu et légèrement recourbé au dessus de la tête du fémur. Il est également possible de vérifier la congruence de la tête fémorale et du cotyle, ainsi que la présence éventuelle d'une subluxation. Lors de dysplasie modérée, un excès de contraintes s'exerce sur ce bord acétabulaire dorsal qui subit des modifications subtiles et précoces ; il devient plus court, émoussé, arrondi, avec parfois des fractures du labrum, de la sclérose et formation d'ostéophytes dans les cas chroniques. Or ces remodelages et ces changements arthrosiques sont souvent peu ou pas visibles dans les incidences ventro-dorsales classiques. [55]

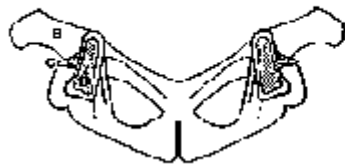D'autre part, il est possible de calculer l'angle formé par les deux tangentes à l'acétabulum, au niveau du point de contact de la tête fémorale et de l'acétabulum : l'angle de DAR ou DARA (figure 22 et 23). Cet angle est généralement compris entre 165 et 180° chez le chien indemne de dysplasie ; il devient inférieur à 165° dans le cas contraire.

Dans les études menées chez le chien [18, 40], le DARA est mesuré à partir des vues scanner. L'angle évalué est celui compris entre la perpendiculaire à la hauteur centrale du bassin et la tangente à l'acétabulum. Il s'agit donc simplement des angles supplémentaires trigonométriquement à l'angle décrit par SLOCUM. Les chiens normaux ont un angle de moins de 7.5°. Une somme des deux angles supérieure à 20° est signe de dysplasie.

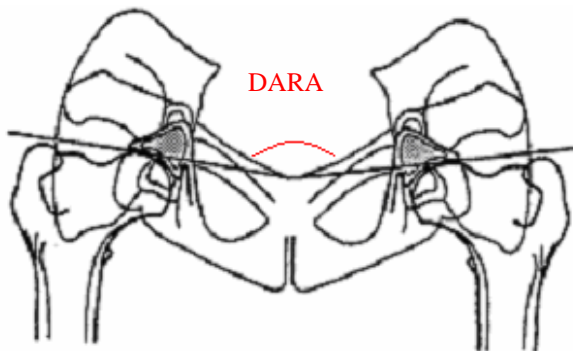
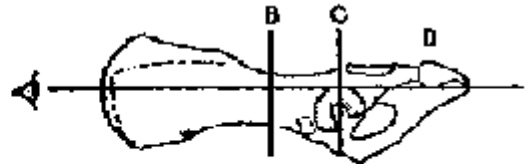
Figure 22 : Angle du rebord dorsal acétabulaire (DARA) déterminé par la méthode de SLOCUM

Identification des structures du pelvis

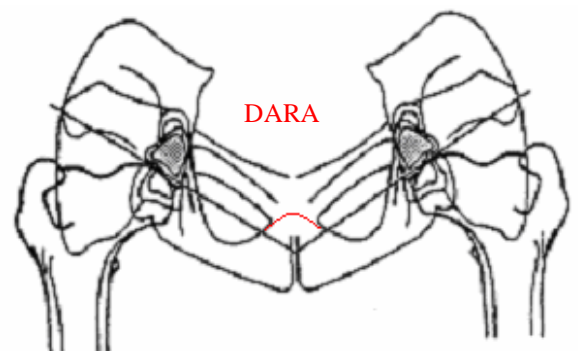
- B : corps de l'ilium
- C : rebord acétabulaire dorsal
- D : tubérosité ischiatique



Vue latérale de la direction du faisceau de rayons X lors de l'incidence en DAR



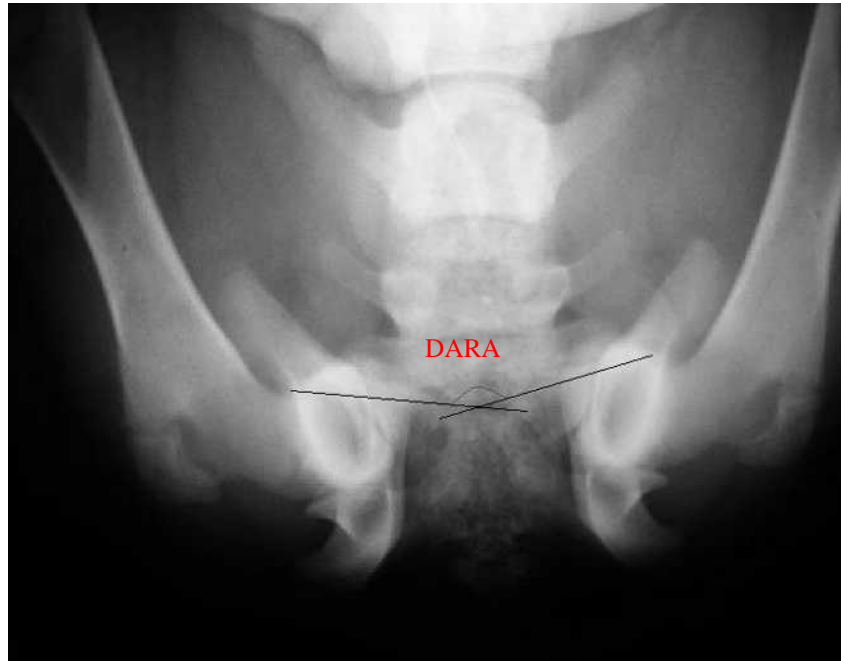
Hanche normale
angle DARA compris entre 165 et 180°



Hanche anormale
angle DARA inférieur à 165°

(d'après SLOCUM [55])

Figure 23 : Exemple de mesure de l'angle du rebord dorsal acétabulaire sur une radiographie



Angle DARA égal à $150^{\circ} < 165^{\circ}$ chez un chiot dysplasique

3.4.2 Scanner

L'angle du rebord dorsal acétabulaire (DARA) et l'angle de ventroversion acétabulaire (AVA) évaluent le développement du bassin et peuvent être obtenus par scanner.

3.4.2.1 Angle du rebord dorsal acétabulaire (DARA)

Les généralités évoquées ci-dessus restent valables. L'avantage de la mesure du DARA par scanner est que quelque soit le positionnement du chien, les mesures n'en sont pas affectées contrairement à l'AVA. [68]

3.4.2.2 Angle de ventroversion acétabulaire (AVA)

Dans les études [18, 40], des coupes de 1.5 à 3 mm d'épaisseur sont réalisées sur un chien en décubitus sternal, les postérieurs fléchis et en abduction. La coupe transversale du scanner dans l'étude de DUELAND [18] inclue à la fois les cavités acétabulaires dans leur région moyenne, les deux têtes fémorales bien rondes, le centre de la symphyse pubienne et les bords dorsaux des acétabula.

Dans l'étude de SWAINSON [65], les coupes sont plus crâniales car elles incluent la vessie et les acetabula mais pas la symphyse et l'urètre.

Les AVA obtenus sont inférieurs de 20 à 30°. Il semble peu probable que cette différence soit uniquement due à des différences raciales mais plus vraisemblablement à des différences de coupes et de positionnement.

L'AVA reflète indirectement le degré de couverture fémorale. Il correspond à l'angle formé par les droites qui joignent les rebords acétabulaires dorsal et ventral de chaque hanche. [18, 64] Un angle acétabulaire peut être attribué individuellement à chaque hanche en traçant la verticale à partir des vertèbres qui coupe l'AVA en deux angles distincts.

L'AVA ne dépend pas de la position de la tête fémorale dans l'acétabulum et son suivi au cours de la croissance permet de quantifier le degré de rotation acétabulaire. [33, 63, 64, 65]

3.4.3 Echographie

Cet outil d'imagerie permet de mesurer de la laxité de la hanche [38].

La mesure de la longueur de distraction par échographie permet de mettre en évidence une hyperlaxité articulaire au delà d'une distance de 2mm. [18]

4. Technique chirurgicale de la symphysiodèse pubienne juvénile (SPJ)

4.1 Une chirurgie préventive : principe

La technique chirurgicale consiste à obtenir la fermeture prématurée de la plaque de croissance pubienne chez le chiot, entraînant une fusion des deux os du pubis. La destruction du cartilage de conjugaison ainsi obtenue, conduit à une soudure (symphysiodèse) des deux hémibassins. Expérimentée en premier lieu sur le cobaye [33], la SPJ induit un sous-développement ventro-médial du bassin, associé à une croissance normale de la portion dorso-latérale. Le résultat est une rotation axiale ventro-latérale de la partie dorsale de l'acétabulum, ce qui améliore le recouvrement de la tête fémorale et la conformation de la hanche.[18, 40, 65]

Le centrage et la couverture de la tête fémorale sont augmentés, ainsi que le contact articulaire, ce qui diminue les contraintes sur l'articulation coxo-fémorale. [33, 65]

4.2 Protocole pré-opératoire

Dans les articles de référence, les animaux sont prémédiqués avec une injection d'acépromazine à 0.05 mg/kg en IM [18] et induits au thiopenthal sodium à 15 mg/kg en IV distribué à effet ou du propofol à 5 mg/kg en IV. [65] Un relais gazeux est ensuite pris avec de l'isoflurane.

Une antibioprofylaxie est mise en œuvre dans différentes études au moment de l'induction avec de la cefazolin à 22 mg /kg en IV.

La douleur est prise en charge lors de l'induction avec du butorphanol entre 0.1 et 0.4 mg/kg en IM ou de la morphine sulfate à 0.5 mg/kg en SC.

4.3 Abord chirurgical

Le chien est placé en décubitus dorsal. Une zone allant de l'ombilic au périnée est tondue et préparée en vue d'une chirurgie aseptique. L'incision cutanée médiane commence 3 cm en avant du pubis et se prolonge le long de la symphyse pelvienne sur une longueur de 2 à 3 cm. Chez le mâle, il convient d'envisager un abord para-préputial. Le tissu sous cutané est incisé.

Les muscles gracile, adducteur de la cuisse et obturateur externe sont disséqués du pubis et de la partie crâniale de l'ischium, en préservant les attaches du muscle droit de l'abdomen et les attaches caudales de l'adducteur et de l'obturateur externe (figure 24 et photo2). [18, 40, 41, 65] La palpation du bord médial du foramen obturé permet d'identifier une proéminence osseuse, qui représente la jonction entre les plaques de croissance pubienne et ischiatique.

La symphyse pubienne est alors abordée, ce qui correspond à la moitié crâniale de la symphyse pelvienne.

Une règle stérile peut être utilisée pour mesurer cette distance. La SPJ peut être effectuée par excision, par stabilisation, ou par destruction thermique. Les techniques de laser et d'ablation par radiofréquence pourraient se développer dans les années à venir. [18] L'électrocoagulation est la technique la plus simple à mettre en œuvre et la plus souvent décrite actuellement.

Plusieurs points de contact entre le bistouri et le fibrocartilage, à un intervalle de 2 mm, sont effectués, pendant une durée d'une dizaine de secondes (photo 3). La durée et la puissance varient d'une étude à l'autre.

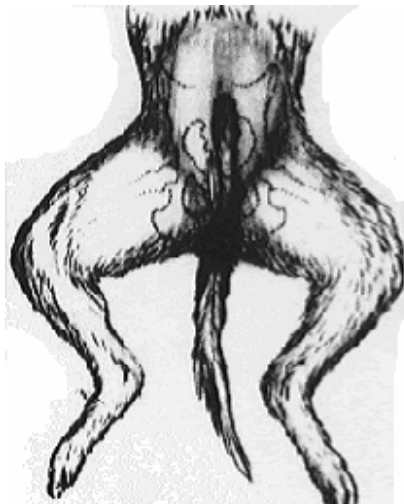
Dans l'étude de SWAINSON et al [65], on utilise des agrafes pour obtenir la fermeture prématurée de la symphyse.

A une puissance de 40 W, la vaporisation de la symphyse entraîne une température locale de plus de 100°C. [39] Si la distance pubis-rectum n'est pas modifiée fondamentalement par la vidange du rectum, cette dernière est néanmoins conseillée. [18, 39] Une palpation transrectale simultanée à la coagulation permet en outre de rétracter latéralement le rectum et l'urètre de 2 à 3 cm [39, 40] évitant ainsi une altération des tissus en profondeur notamment l'urètre et le rectum. L'urètre est en effet positionné entre 2 et 13 mm du bord dorsal du pubis. [18]

Certains auteurs préfèrent relâcher l'insertion pubienne du muscle droit de l'abdomen par une ténotomie partielle et introduire un doigt ou un écarteur malléable entre le pubis et l'urètre (photo 4). [18, 33] Ceci sert dans un premier temps à évaluer la profondeur de la symphyse. Lors de l'électrocoagulation, cela évite de perforer en profondeur la symphyse pubienne et en rétractant la vessie, l'urètre et le rectum, de brûler ces organes au passage du courant.

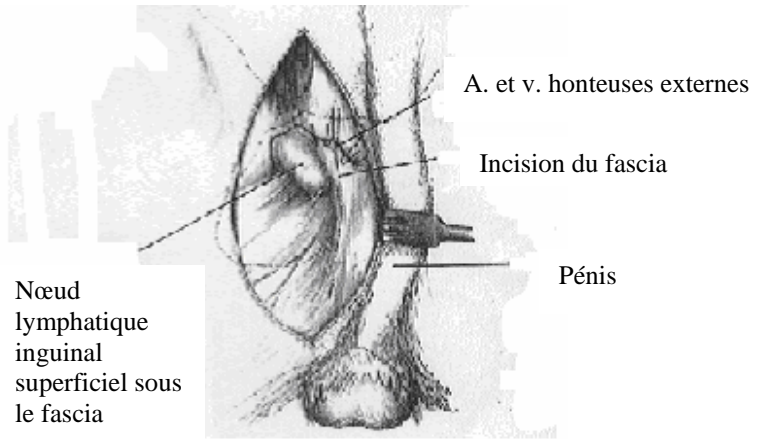
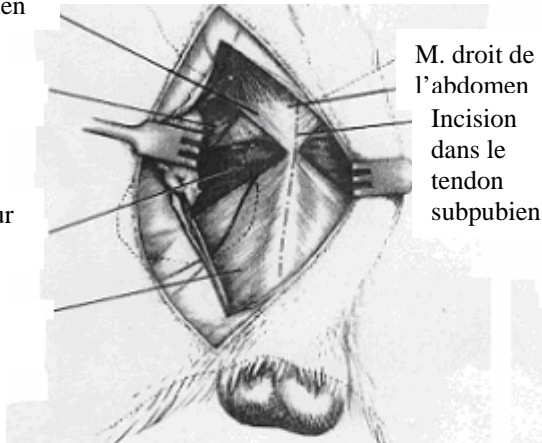
Après la fin de l'électrocoagulation, un rinçage stérile est réalisé et les aponévroses des muscles incisées, le tissu sous-cutané et la peau sont suturés de manière conventionnelle. Un léger pansement collé est enfin appliqué sur la plaie.

Figure 24 : Abord du pubis et de la symphyse pelvienne



Incision cutanée

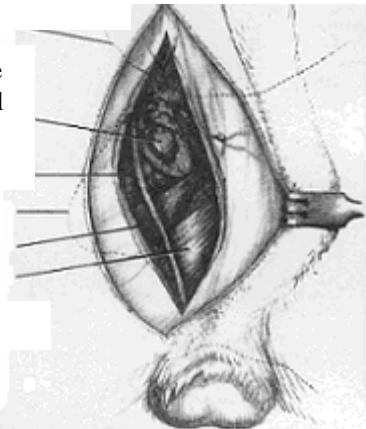
Tendon prépubien
M. pectiné
M. adducteur
M. gracile



Nœud lymphatique inguinal superficiel sous le fascia

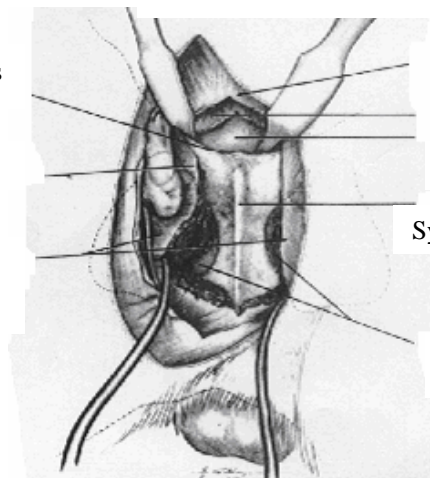
Réclinement du pénis chez le mâle et dissection des tissus mous

Bord cranial du pubis
Nœud lymphatique inguinal superficiel
Cordon spermatique
Foramen obturé
M. adducteur
M. gracile



Fascia profond récliné

Bord crânial du pubis
Tendon prépubien
M. adducteur et gracile désinsérés et réclinés



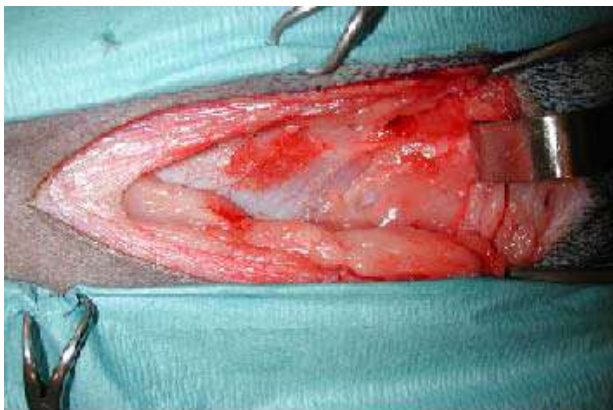
Incision suivant la ligne médiane du pubis jusqu'au tendon subpubien de la ligne blanche jusqu'au contact de la symphyse

Feuillet ventral du m. droit de l'abdomen
M. droit de l'abdomen
Péritoine
Symphyse pelvienne
Foramen obturé

Muscles gracile et adducteur désinsérés de la symphyse

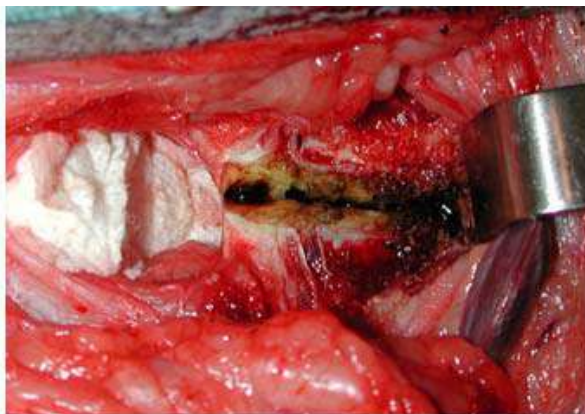
(d'après PIERMATTEI et JOHNSON [41])

Photo 2 : Dissection des tissus mous jusqu'à la symphyse pubienne



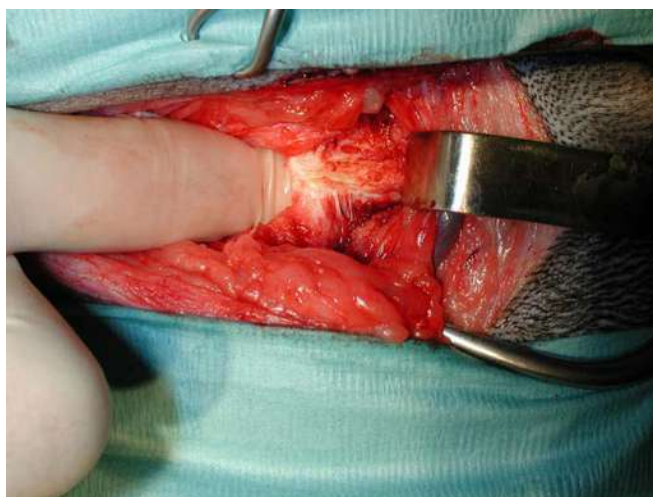
Source : clinique Frégis

Photo 3 : Electrocautérisation de la symphyse



Source : clinique Frégis

Photo 4 : Introduction d'un doigt entre le pubis et l'urètre



Source : clinique Frégis

4.4 Electrocautérisation

L'électrocautérisation est la technique la plus simple à mettre en œuvre et la plus souvent décrite. La symphyse pubienne est vaporisée et les chondrocytes germinaux sont détruits par nécrose thermique. [18, 33, 39, 40]

Dans son étude, MATHEWS [33] utilise 10 W pendant 10 s avec une coagulation bipolaire. Ceci implique une dissection dorsale et ventrale car la symphyse est placée entre les deux électrodes. Depuis cette première étude sur le cobaye, le protocole a été adapté au chien et modifié en termes d'abord, de puissance et de durée mises en œuvre ; l'abord est uniquement ventral et on utilise un bistouri monopolaire.

Un bistouri dont la puissance est paramétrable est utilisé en mode de coagulation monopolaire à une puissance de 40 W pendant une durée variable selon les études. L'électrode est enfoncée perpendiculairement dans la symphyse pubienne jusqu'à la couche périostée interne tous les 2 à 3 mm. [33, 39, 40]

Dans l'étude de DUELAND et al [18], un doigt introduit dans la filière pelvienne ou par voie transrectale, permet de juger de la profondeur de l'électrode, de placer celle-ci au meilleur niveau (à l'endroit le plus étroit dorsalement) pour assurer une nécrose optimale et d'éviter que celle-ci ne pénètre dans le bassin en transperçant la symphyse.

On a utilisé sur les chiens sains, une électrode en pointe, en estimant la profondeur de la symphyse à partir des images scanner. L'électrode est enfoncée de cette distance tous les 2 mm d'intervalle à 40 W pendant 10 s pour le premier chien et 40 W pendant 20 s pour le deuxième chien. Sur ces deux chiens sains, on a réalisée une coupe de 8 mm sur 16 mm centrée sur la symphyse pubio-ischiale pour une analyse histologique.

La réalisation de la technique, par ablation et vaporisation de la symphyse, laisse une perte de substance de 3 à 5 mm de large, de 4 à 6 mm de profondeur sur 1.0 à 2.5 cm de long.

Il ne semble pas nécessaire d'ajuster la puissance en fonction de la taille de l'animal car le score de remodelage osseux n'est pas prédictif du poids du chien. [40]

Il est impératif de respecter scrupuleusement le rectum et l'urètre, ce dernier se trouvant en moyenne 2 à 13 mm en profondeur sous la symphyse. [18] En effet, à des dose de 40 W, la vaporisation de la symphyse entraîne une température locale de plus de 100°C. [39] On peut donc craindre des effets néfastes sur les structures trop proches de cette zone.

Afin de pallier les échecs éventuels de fusion de la symphyse pubienne, l'étude de PATRICELLI et al [39] a essayé de déterminer en fonction de différentes puissances de coagulation du bistouri électrique en forme de pointe (5 W, 12 W, 26 W et 40 W) et en fonction de différents temps d'application, quelles étaient les valeurs minimales permettant d'obtenir de manière fiable une nécrose thermique des chondrocytes de la lignée germinale de la symphyse pubienne.

Sur les pièces histologiques, le vert de calcéine a marqué les cellules viables, tandis que le rouge d'éthidium a coloré les cellules mortes uniquement.

On a ainsi constaté que l'application d'une puissance de 40 W entraîne une relation linéaire significative entre le temps d'application et la nécrose thermique. La température mesurée pendant l'électrocoagulation à 1mm latéralement et crânialement de l'électrocoagulation est également proportionnelle. Ceci est également significatif avec des puissances de 12 et 26 W. En revanche, à 5 W, même pendant de longue période (120 s), la zone de nécrose est insuffisante (5 mm).

La nécrose des chondrocytes germinaux de la symphyse pubienne chez les chiens croisés de cette étude est possible en appliquant 40 W pendant 13 s. Chez les chiens de grande race où la dysplasie est d'une plus grande prévalence, cette moyenne n'est peut être pas aussi pertinente. Il faudra donc mesurer la largeur de la symphyse sur cliché radiographique ou scanner avant la chirurgie et adapter la dose. On se servira pour cela du tableau établi par PATRICELLI et al [39], donnant les dimensions de la zone de nécrose obtenue en fonction du temps et la puissance avec des valeurs minimales et maximales prédictibles à 95 %.

En tenant compte du fait que l'émanence à partir du point d'électrocautérisation de nécrose thermique est circulaire, on a utilisé 3 sites à 12 mm d'intervalle pour éviter une superposition des effets.

Expérimentalement on s'est assuré du positionnement très rigoureux des électrodes ; mais sur le terrain, une variation existe. C'est pourquoi le site d'application des électrodes doit permettre un certain chevauchement des zones adjacentes traitées autorisé de l'ordre de 50 %.

Les conséquences tissulaires de l'électrocoagulation sont dépendantes de la durée et de la puissance mises en oeuvre. Elles sont évaluées par colorimétrie.

Il existe des pertes de substance sphériques avec des zones périphériques de nécrose allant de 4 à 6 mm de diamètre. Les dommages cellulaires sont majorés si la durée d'application de l'électrocoagulation est plus longue. Cependant il y a un recouvrement partiel entre les différents sites d'application. Le diamètre estimé est de 4 à 6 mm pour les dommages thermiques.

La distance séparant la symphyse de l'urètre en préopératoire est en moyenne de 7.4 mm.

Chez le chien, un temps de contact plus long et une puissance plus grande sont nécessaires car la masse tissulaire est plus importante que chez le cochon d'Inde.

4.5 Soins post-opératoires

L'analgésie postopératoire fait appel à des injections répétées toutes les 6 heures de morphine chlorhydrate à 0.3 mg/kg ou de butorphanol à 0.4 mg/kg toutes les 4 heures pendant 24 heures. Les chiens sont maintenus au repos, tenus en laisse lors des promenades, pendant 15 jours ; le temps que les tissus mous cicatrisent.

L'antibioprophylaxie est poursuivie à raison de deux injections de cefalozin à 22 mg/kg IV à six heures d'intervalle.

4.6 Contrôles post-opératoires

La miction et de la défécation sont à contrôler en postopératoire immédiat.

Les fils de suture sont retirés au bout de douze jours.

Au delà : six mois et plus, les contrôles permettent d'observer les effets de la chirurgie et de constater si elle a été correctrice : fusion de symphyse, signes d'arthrose, manœuvre d'Ortolani, mesure d'angles.

5. Résultats et intérêts

La symphysiodèse a été expérimentée :

- chez le cochon d'Inde, 10 cobayes opérés sur 18 animaux [33]
- chez le chien sain, 4 Greyhounds pour 4 chiots contrôles[65]
- 5 Retrievers dysplasiques opérés pour 2 chiots contrôles (et 2 croisés Beagles pour l'analyse histologique de leur symphyse, sans suivi orthopédique) [18]
- 11 chiots dysplasiques opérés avec un protocole variable de durée et de puissance sur un total de 12 animaux [39]
- 6 chiots dysplasiques opérés à 15 semaines d'âge, 6 à 20 semaines, pour 6 sujets contrôles [40].

Dans l'une des études [18], les chiens sont suivis jusqu'à 137 semaines soit jusqu'à deux ans et demi d'âge.

5.1 Critères évalués

Dans toutes les études, on obtient une rotation ventrolatérale des acétabula ce qui améliore le recouvrement des têtes fémorales.

Beaucoup de critères sont améliorés avec une concordance importante entre les études.

5.1.1 Examen orthopédique

Aucune boiterie même après exercice n'a été rapportée lors des contrôles. [18]

5.1.1.1 Manipulation des hanches

L'amplitude des mouvements de la hanche n'est jamais limitée ; même en abduction sur la hanche ayant acquis le plus de ventroversion latérale. L'extension des hanches lors des derniers contrôles n'est pas douloureuse chez les chiens opérés. [18, 40]

5.1.1.2 Plateau de force

La démarche peut être évaluée par un plateau de marche. Au moyen d'un tapis roulant équipé de capteurs de pression, la répartition des appuis, avant et après l'opération, est mesurée, avec une attention plus particulière envers les postérieurs.

Les études montrent une démarche et une répartition normale des appuis à 137 semaines. [18] Il n'y a pas de diminution des appuis sur les postérieurs sur les chiens opérés précocement : la distribution des appuis sur les postérieurs est en moyenne de 40%.

5.1.1.3 Test d'Ortolani et angle de réduction de la luxation

Le signe d'Ortolani se négative en général entre 1 et 2 ans chez les chiens opérés. Avant cette conversion, on observe chez tous une diminution de l'angle de réduction HRA.

Une négativation du signe d'Ortolani est d'autant plus grande que la SPJ a eu lieu précocement. [18, 40] On note que le HRA est égal à zéro lors d'Ortolani négatif. Il est amélioré de manière significative en postopératoire (diminution de l'angle) et contrairement aux chiens contrôles pour qui l'angle évolue peu. [18]

La négativation observée dans cette étude ne peut pas être simplement attribué à l'âge, à la réaction tissulaire due à la dégénérescence arthrosique ou à l'érosion du bord dorsal acétabulaire mais bien au bénéfice chirurgical. En effet, les chiens non opérés et le chien opéré tardivement restent Ortolani positif contrairement aux chiens opérés avant 20 semaines.

5.1.2 Radiographies

5.1.2.1 Age à la fusion de la symphyse

La symphysiodèse entraîne une fusion prématurée du pubis et un arrêt de la croissance de la portion pubienne de la symphyse chez les chiots opérés. [18, 33, 65]

La fusion de la symphyse est obtenue entre 9 et 13 mois d'âge ; parfois plus tardivement mais avant le contrôle à 137 semaines. [18]

La fusion complète sur toutes les coupes est d'abord précédée d'un rapprochement symétrique puis avec des excroissances irrégulières et asymétriques et enfin par pont osseux d'abord sur une seule coupe.

Dans l'étude de PATRICELLI et al [40], un score est attribué au remodelage osseux de la symphyse. Le degré de fusion osseuse n'est pas prédictif de la ventroversion acétabulaire.

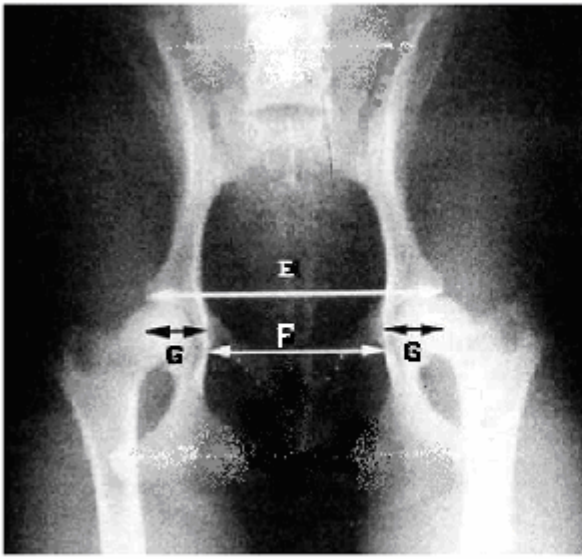
5.1.2.2 Dimensions pelviennes

Ces valeurs sont obtenues sur les vues radiographiques ou scanner des hanches en extension (figure 25).

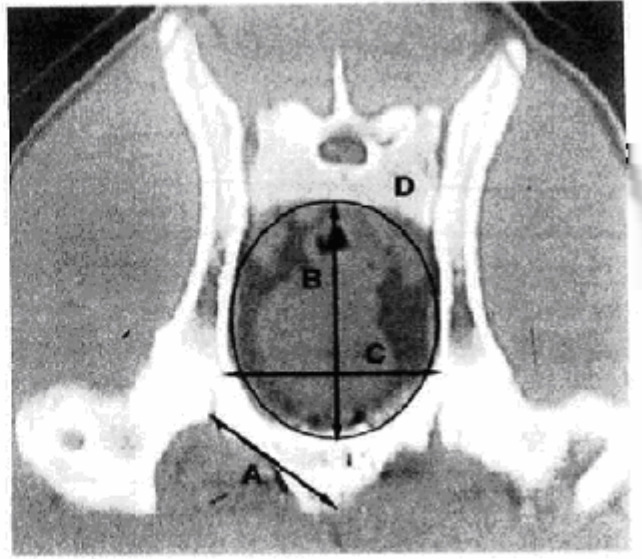
Dans l'étude de SWAINSON et al [65], trois grains en tantale placés et fixés de part et d'autre de la symphyse permettent de calculer 9 distances différentes et d'évaluer la croissance osseuse. On a constaté une diminution significative des branches pubiennes, de la surface et de la circonférence à l'entrée du bassin.

En moyenne, au dernier contrôle, les dimensions du bassin des 5 chiens opérés sont 18 % plus petites que celles des 2 contrôles [18] : hauteur, largeur, longueur, surface du canal pelvien à l'entrée et à la sortie. Chez les chiens opérés, les surfaces des cavités acétabulaires demeurent plus grandes. Ceci est conforme à ce qui avait été noté chez le cobaye [33] où les cavités acétabulaires sont plus profondes après symphysiodèse. Chez le chien, la diminution des dimensions n'a pas de conséquence clinique. On n'a pas observé de problème de constipation. La diminution du canal pelvien devrait théoriquement entraîner des dystocies ; ceci n'a pas été constaté chez les femelles de l'étude qui se sont reproduites. [19] Néanmoins, la stérilisation devrait être réalisée systématiquement chez les chiens dysplasiques opérés.

Figure 25 : Dimensions pelviennes



Vue radiographique de face du bassin



Vue scanner de l'entrée du bassin

- A : Longueur de la branche pubienne
- B : Hauteur à l'entrée du bassin
- C : Largeur à l'entrée du bassin
- D : Surface et circonférence du bassin
- E : Largeur pelvienne au bord cranio-dorsal de l'acétabulum
- F : Largeur pelvienne au bord cranio-latéral du foramen obturé
- G : Profondeur acétabulaire obtenue par la différence E-F

(d'après SWAINSON et al [65])

5.1.2.3 Angles de Norberg

Dans l'étude de SWAINSON et al [65], les angles de Norberg des chiens opérés sont supérieurs à ceux des chiens non opérés. Mais cette augmentation n'est pas significative car dans le groupe des chiens opérés, il n'y a pas d'augmentation des angles au cours des contrôles. La SPJ pourrait ne pas accroître suffisamment la ventroversion acétabulaire pour entraîner une modification des angles de Norberg.

La seconde hypothèse est que cet angle n'est pas un indicateur fiable de la laxité acétabulaire.

En effet, il dépend de la position relative de la tête fémorale dans l'acétabulum et change selon la position radiographique. [1, 57, 58, 65]

Dans l'étude de PATRICELLI et al [40], il a été noté une augmentation significative des angles de Norberg, que l'on ne retrouve pas dans l'étude de DUELAND et al . [18]

5.1.2.4 Signes d'arthrose

La SPJ semble prévenir ou du moins ralentir l'évolution arthrosique.

Dans les études réalisées, les chiens ont été suivis jusqu'à un peu moins de trois ans. On a constaté que la progression de l'arthrose était moins marquée chez les animaux opérés. [18, 40] Des signes de dégénérescence arthrosique sont observés chez 83 % des 6 chiens témoins, contre 25 % des 12 opérés sur un suivi de deux ans. [40] On peut regretter la courte durée du suivi (maximum de 137 semaines) et le faible nombre de chiens étudiés ; ce qui laisse un effet incertain sur l'évolution à long terme de l'évolution arthrosique.

5.1.2.5 Index de distraction

Les index de distraction sont significativement diminués sur les chiens opérés. [65] Dans l'étude de DUELAND et al [18], ils sont améliorés de 47 % par rapport au statut préopératoire chez les 5 animaux et diminués de 58 % par rapport aux 2 chiens non opérés ; la valeur moyenne au dernier contrôle étant de 0.28. La laxité est donc significativement corrigée.

Dans l'étude de PATRICELLI et al [40], il n'y a pas d'amélioration de l'ID. Cela pourrait être dû à une variation raciale.

5.1.2.6 Angle de Norberg en distraction (NorDIS)

C'est l'étude de l'angle de Norberg en distraction qui a été retenu dans l'expérience de DUELAND et al [18] car jugé plus discriminant dans l'évaluation de la couverture acétabulaire et ce conformément à l'étude d'ADAMS et al. [1]

La couverture acétabulaire chez les 5 chiens opérés de JPS dans l'étude de DUELAND et al [18], est 20 % plus importante que pour les 2 chiens contrôles et 14 % plus grande qu'avant la chirurgie. Les fémurs sont couverts à 99 % ce qui est quasiment proche de la normale.

5.1.3 Scanner

5.1.3.1 Angle du rebord dorsal acétabulaire (DARA)

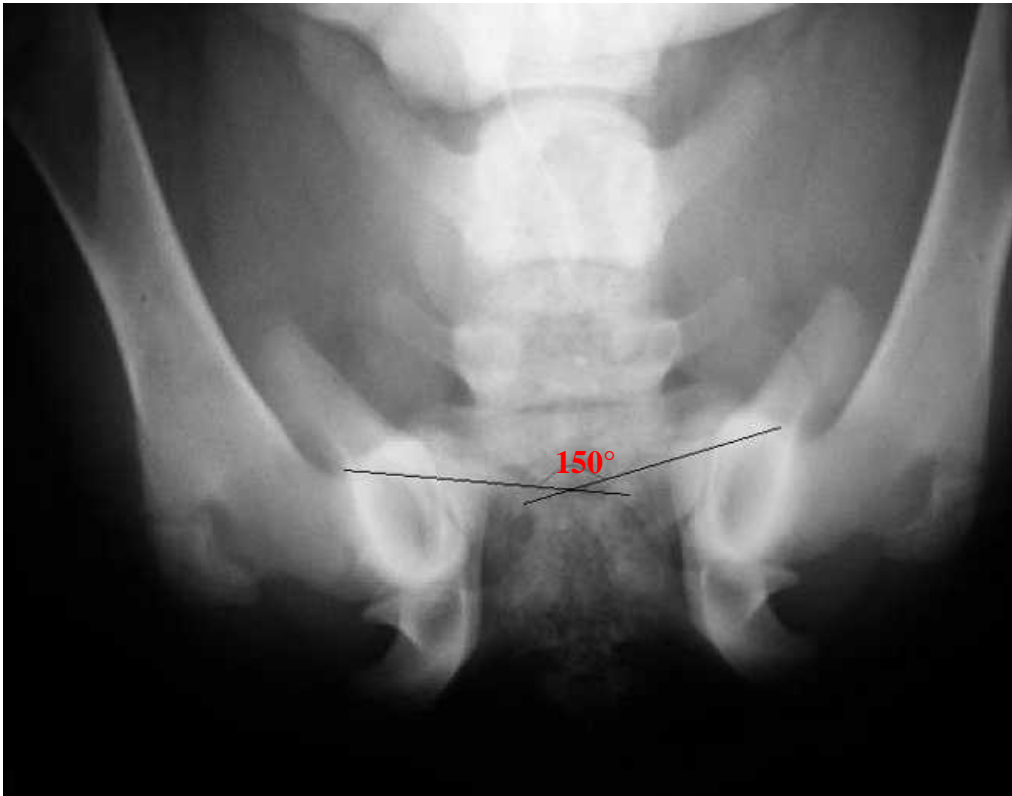
La valeur moyenne, au dernier contrôle, dans l'étude de DUELAND et al [18] était de 8.9 ° soit 58 % de moins qu'avant opération. L'angle des 5 chiens opérés est diminué de 65 % par rapport aux 2 chiens contrôles, qui n'évoluent pas entre 16 et 137 semaines. Cette amélioration n'est significative que parce qu'on a exclu la valeur du chien opéré à 24 semaines ; c'est à dire opéré au delà de la limite d'âge recommandée.

Dans l'étude de PATRICELLI et al [40], la diminution du DARA pour les 12 chiens opérés à 15 et 20 semaines est significative.

Les gains obtenus par la SPJ sont du même ordre que ceux acquis par TOP. [56]

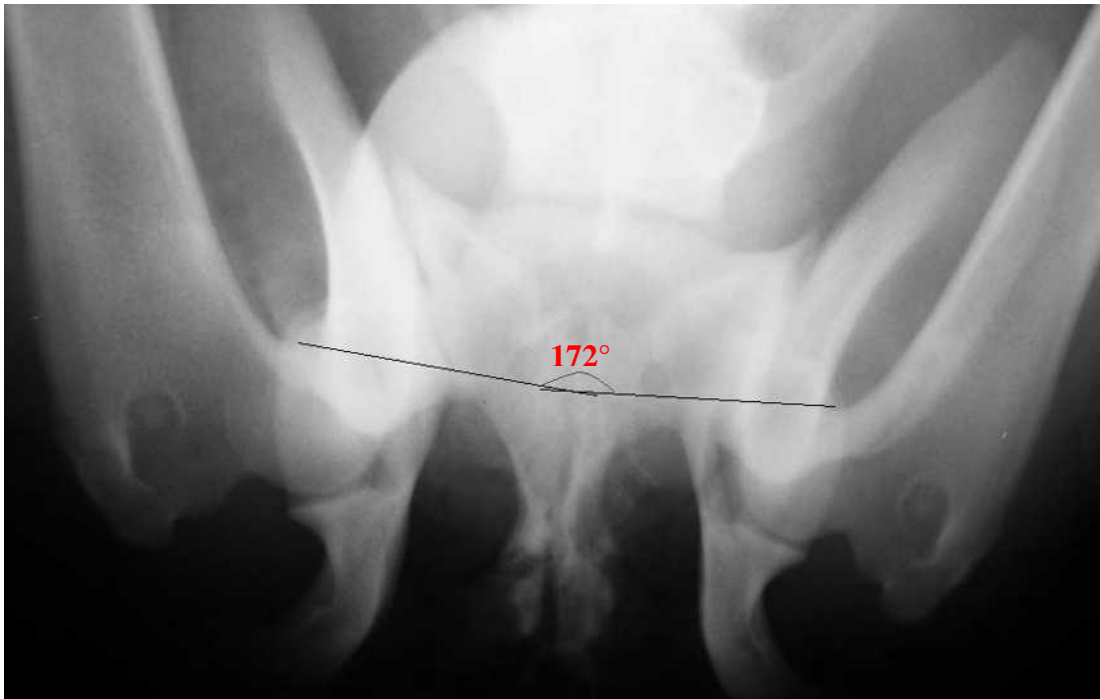
Une illustration du gain du DARA est apportée par les figures 26 et 27.

Figure 26 : Mesure du DARA à partir d'une vue radiographique avant symphysiodèse



Dépistage de dysplasie coxo-fémorale par mesure du DARA=150°<165°
sur un chiot Rottweiler âgé de 19 semaines.

Figure 27 : Mesure du DARA à partir d'une vue radiographique après symphysiodèse



Normalisation du DARA=172°>165° sur ce même chien 10 mois
après réalisation de la symphysiodèse à 19 semaine d'âge

5.1.3.2 Angle de ventroversion acétabulaire (AVA)

L'AVA est augmenté significativement dans toutes les études [18, 33, 65], contribuant donc à une meilleure couverture acétabulaire.

Le raccourcissement pubien entraîne une traction sur l'acétabulum ventral et ainsi une ventroversion latérale acétabulaire.

Plus le chien est opéré jeune, plus la rotation axiale des acetabula est importante. Dans l'étude de DUELAND et al [18], il est en moyenne augmenté de 25 ° par rapport à la valeur préopératoire, soit

40 % de mieux que les chiens servant de contrôle.

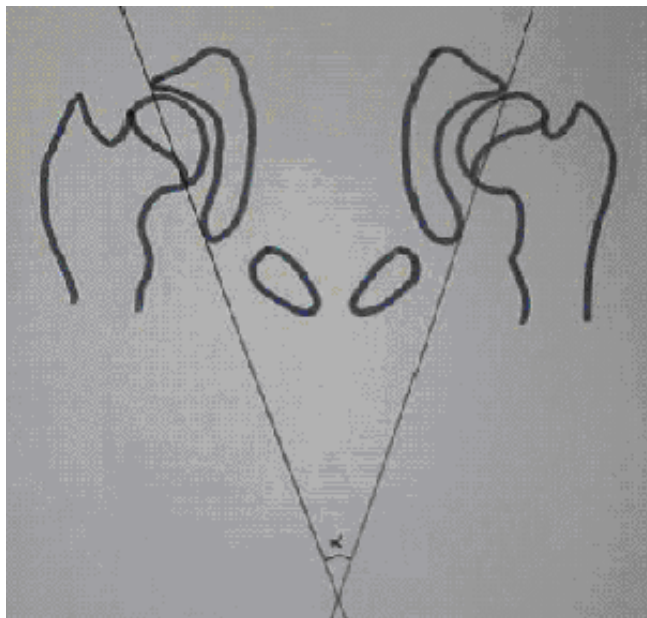
Chez des chiens d'un peu plus de 30 kg, DUELAND et al [18] a d'autre part émis une corrélation fine entre l'âge de l'intervention et la ventroversion obtenue. Ainsi, attendre une semaine supplémentaire avant l'opération, entre 12 et 24 semaine d'âge, entraîne une diminution du changement de l'AVA de 10.4 %. [18]

A 12 et 16 semaines, l'intervention est respectivement cinq et deux fois plus efficace qu'à 24 semaines où le gain d'AVA est seulement de 12 ° donc insuffisant (inférieur à 20°) pour stabiliser l'articulation coxo-fémorale. [18] Si cette prédiction se révélait valable pour d'autres races, on pourrait prévoir l'âge optimal de la chirurgie afin d'obtenir l'AVA définitif désiré, comme on choisit l'angle de rotation d'une plaque de TOP.

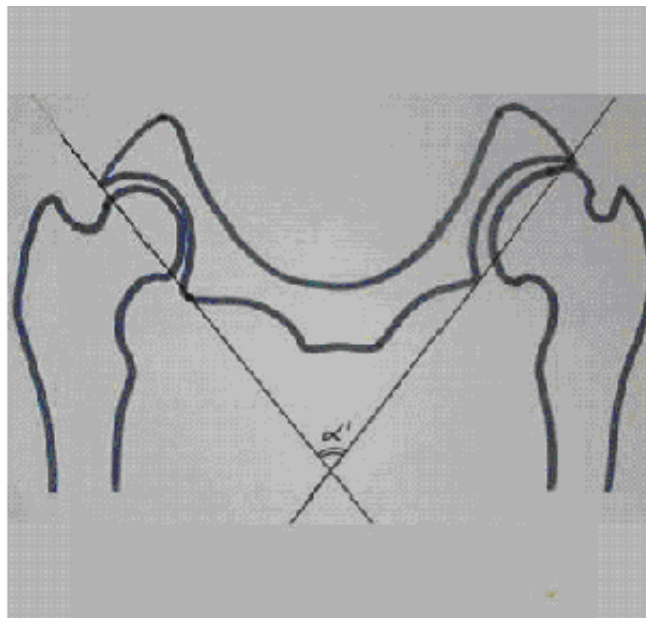
Dans l'étude de PATRICELLI et al [40], au contrôle à 1 an, l'AVA est significativement augmenté chez les chiens opérés à 15 semaines par rapport à 20 semaines. A deux ans, la différence n'est plus significative. L'hypothèse est que les changements à long terme sont les mêmes selon qu'on a opéré à 15 ou 20 semaines mais qu'ils sont plus longs à se mettre en place pour les chiens opérés à 20 semaines. Par ailleurs, on n'a pas montré de corrélation entre l'âge de fusion de la symphyse chez les chiens opérés et l'amélioration de l'AVA. Une étude avec un nombre de chiens plus important pourrait permettre de déterminer si les chiens dont la fusion de la symphyse est tardive, ont un AVA significativement plus petit.

Un exemple d'amélioration de l'AVA par symphysiodèse est illustré par la figure 28.

Figure 28 : Modification de l'angle de ventroversion (AVA) après symphysiodèse



α : AVA avant symphysiodèse



α' : AVA après symphysiodèse

Frégis®

5.2 Efficacité

5.2.1 Importance de l'âge et recommandations

Dans les études de DUELAND et al [18] et PATRICELLI et al [40], l'importance de la ventroversion acétabulaire est directement liée à l'âge du chien au moment de la chirurgie.

La symphysiodèse repose sur le potentiel de croissance de l'animal. Ainsi plus le chien est jeune, plus la correction est importante.

Les auteurs ont recommandés de réaliser la SPJ entre l'âge de 3 et 5 mois ; les résultats après étant moins satisfaisants. Les résultats sont meilleurs pour les chiens opérés entre 12 et 16 semaines d'âge. Des résultats moindres mais significatifs sont observés pour les chiens opérés à 20 et 22 semaines. Au-delà de 24 semaines, les résultats sont insuffisants. [18]

En pratique, la symphysiodèse peut donc être effectuée raisonnablement chez des chiens suspects de dysplasie âgés de douze à vingt semaines, de préférence avant seize semaines.

5.2.2 Bénéfice à long terme

Deux études ont évalués à long terme les effets de la SPJ sur des chiots dysplasiques. [18, 40] Les résultats au contrôle de 44 semaines, âge moyen de la fusion pubienne, sont confirmés par le contrôle à 137 semaines. [18] Ceci est un indicateur de la validité de nos valeurs à long terme.

5.2.3 Influence de la race

Des études ont été réalisées sur des Retrievers, des Greyhounds, des chiens de chasse. [18, 40] Les résultats semblent concordants. L'indication de SPJ ne semble donc pas être limitée par la race mais plutôt par son âge.

5.3 Intérêts majeurs de cette technique chirurgicale

5.3.1 Des indications différentes

5.3.1.1 Les autres techniques

En dehors de la SPJ, diverses options existent pour le traitement de la dysplasie de la hanche chez le chien.

Un traitement médical et hygiénique peut suffire dans certains cas à supprimer les signes cliniques. Cependant, lors de persistance ou de réapparition des symptômes, un traitement chirurgical doit être indiqué.

Certains traitements chirurgicaux ont une visée uniquement antalgique : excision-arthroplastie de la tête et du col fémoraux, myectomie des muscles pectinés. D'autres ont pour but de rendre une fonction normale à des animaux adultes non améliorés médicalement : prothèse totale de hanche. D'autres encore visent à corriger les malformations articulaires et à améliorer la biomécanique articulaire. C'est notamment le cas de la triple ostéotomie pelvienne (TOP) dont l'objet est de corriger l'instabilité articulaire en améliorant la couverture de la tête fémorale par rotation de l'acétabulum, lors de dysplasie liée à une orientation ou à un développement défectueux de l'acétabulum, associés ou non à une mauvaise orientation du col fémoral.

Chez un chien de moins de 6 mois, un traitement conservateur (anti-inflammatoires, chondroprotecteurs, repos, exercice limité, perte de poids), une excision arthroplastie de la hanche, une TOP ou une prothèse totale de hanche peuvent être proposés. [31] Les options chirurgicales sont souvent chères et entraînent une morbidité importante.

5.3.1.2 Principe identique et résultats avoisinant ceux de la triple ostéotomie pelvienne

Le résultat biomécanique de la symphysiodèse est équivalent à celui de la triple ostéotomie pelvienne (TOP) [18], en considérant la diminution de la laxité passive et fonctionnelle de la hanche et le degré de couverture de la tête fémorale. [16, 65]

En effet, la TOP (figure 29) entraîne, de même que la SPJ, une rotation ventrolatérale du bord dorsal acétabulaire et ainsi une meilleure couverture fémorale et une réduction de la subluxation de la tête fémorale (figure 30).

En dépit des résultats favorables rapportés dans de nombreuses études [26, 34, 35] : évaluation physique et locomotion [42], amélioration de la couverture fémorale [16] et des angles de Norberg [45], congruence articulaire et scores radiographiques meilleurs [42] ; cette intervention chirurgicale est lourde et invasive. Elle nécessite un repos strict de l'animal pendant deux à trois mois et peut s'accompagner de complications sévères : diminution de l'amplitude des mouvements [53, 34], réduction du canal pelvien [63, 64], lésion du nerf sciatique, rotation excessive. [16]

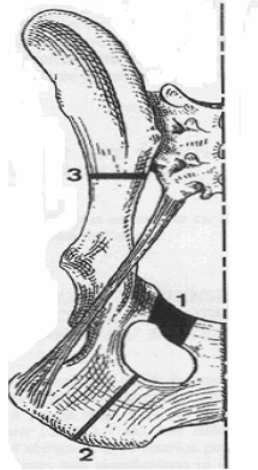
D'autrepart, une étude atteste de la progression de l'arthrose après une TOP malgré une chirurgie précoce. [16, 17, 26] Cependant, le développement arthrosique est moins marqué que sur les hanches non opérés. [26, 34, 42]

Les chiens opérés par TOP ont un plateau de marche meilleur comparé aux autres techniques mais avec une diminution des appuis des postérieurs. [26, 35, 43]

Les éléments comparatifs entre TOP et symphysiodèse sont rassemblés dans le tableau 1.

Figure 29 : Emplacement des ostéotomies et de l'ostectomie lors de triple ostéotomie pelvienne

- 1 : ostectomie pubienne
- 2 : ostéotomie ischiale
- 3 : ostéotomie iliale

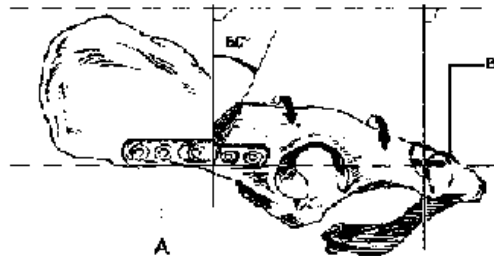


(d'après DAVID et KASPER [15])

Figure 30 : Fixation de l'acétabulum lors de TOP



Vue ventrale



Vue latérale

Fixation craniale du fragment acétabulaire avec une plaque DCP à 5 trous (A).
Fixation caudale avec un hémicerclage (B).

(d'après DAVID et KASPER [15])

Tableau 1 : Comparaison entre la triple ostéotomie pelvienne et la symphysiodèse dans le traitement de la dysplasie chez le chien

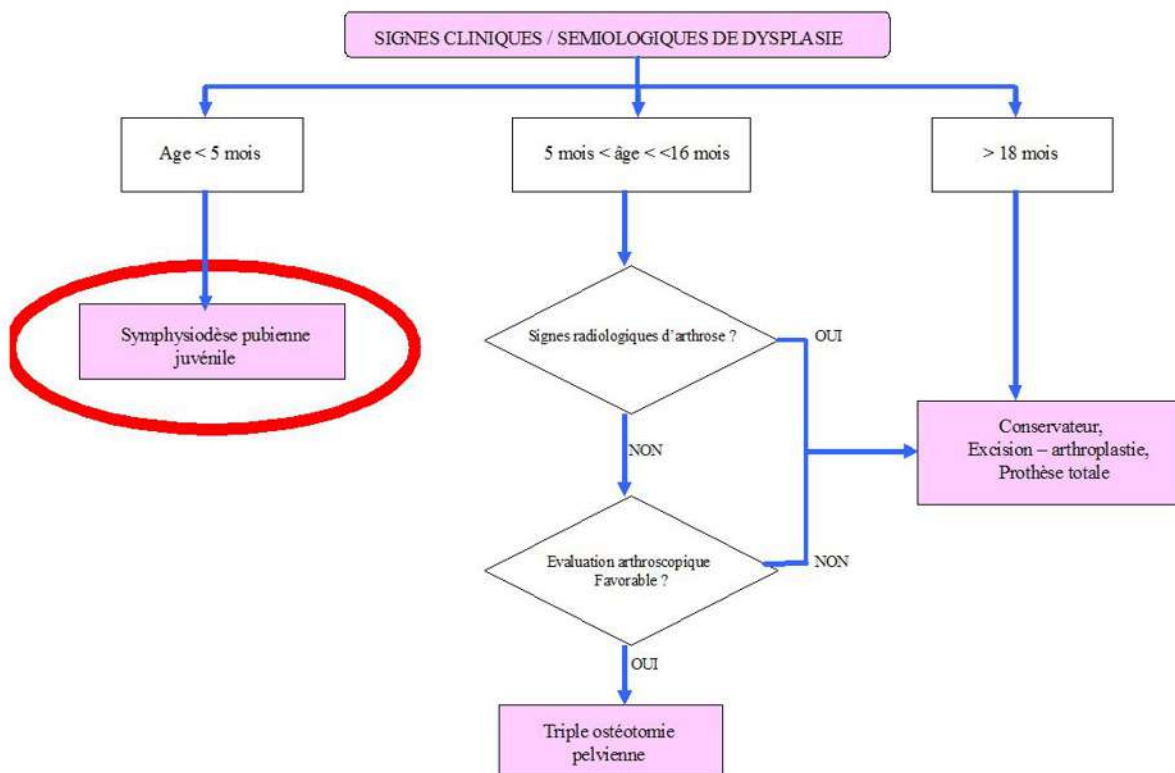
But commun: corriger l'instabilité articulaire et assurer un meilleur recouvrement acétabulaire chez les chiens dysplasiques		symphysiodèse
Chirurgie	TOP	
Principe	libération massive de l'acétabulum de ses 3 attaches osseuses par 3 ostéotomies et basculement de l'acétabulum d'un angle moyen de 20 à 30°	profiter du potentiel de croissance du chiot pour obtenir une ventroversion des acétabula
indications	chien âgé de moins de 12 mois présentant des signes cliniques sévères nécessité d'un diagnostic précoce présence d'une sub-luxation visible radiographiquement vues en compression-distraction de penitup pas nécessaire	chien dysplasique diagnostiqué par mesure du DARA, de l'ID ou de l'AVA âgé entre 15 et 20 semaines
Contre-Indications	présence de luxation, de signe de dégénérescence arthrosique, de coxa valga, d'hyperantéversion, de cotyle peu profond d'une ankylose trop importante intérêt de l'arthroscopie: visualisation de lésions chondrales, ligamentaires, et du labrum qui peuvent exister sans signes radiologiques	respect de l'indication de l'âge
Technique	d'après SLOCUM [54] ostéotomie de la branche craniale du pubis ostéotomie sagittale de la table ischiatique ostéotomie rectiligne de l'ilium ostéosynthèse du massif acétabulaire avec plaque préformée sur l'ilium fixée par 6 vis le degré de ventroversion à apporter est estimé en pré-opératoire possibilité de réaliser une TOP bilatérale en une intervention	électrocautérisation de la symphyse pubienne pour obtenir une fusion prématurée du pubis
Résultats	résultats bons à excellents dans 90% des cas de 87 à 98% des cas à partir de 6 semaines stabilisation de l'articulation coxo-fémorale suppression de la douleur articulaire rétablissement d'une fonction locomotrice normale ralentissement de la dégénérescence arthrosique faible progression arthroscopique dans 30% des cas boiterie persistante au delà de 2 mois possibilité de recourir à une excision, prothèse de hanche	ralentissement vraisemblable de l'évolution arthrosique amélioration des mesures DARA, ID, AVA efficacité supérieure lors d'intervention précoce méthode peu invasive, faible coût, courte intervention bilatérale
Complications	concernent 10% des cas lésions neurologiques neff sciatique : neuropaxie et frotement des doigts neff honteux : rétenion urinaire, strangurie ventroversion trop importante: constipation, hyperextension tarsienne, limitation de la mobilité articulaire décellement de vis, rupture de plaque problème de cicatrisation	innocuité globale diminution des dimensions pelviennes sans conséquence clinique recommandation de stériliser les animaux manque de recul, études trop peu nombreuses ventroversion insuffisante mais recours à d'autres options chirurgicales possible

5.3.1.3 Tableau décisionnel

Jusqu'à l'âge de 4 mois, il est indiqué de prescrire la JPS car le potentiel de croissance du bassin est encore important. A partir de 5 mois et jusqu'à l'âge de 10-12 mois, on préférera la TOP. Au delà, on n'est pas en mesure de recommander ces interventions car les cartilages de croissance sont proches de leur fusion.

En cas de coxarthrose, il est préférable de traiter les phénomènes douloureux jusqu'à la fin de la croissance pour ensuite prescrire une excision arthroplastie ou une prothèse totale de la hanche, en fonction du poids de l'animal (figure 31).

Figure 31 : Arbre décisionnel pour le choix d'une technique chirurgicale lors de dysplasie coxo-fémorale



Source : clinique Frégis

5.3.2 Innocuité et possibilité de pratiquer d'autres techniques ultérieurement

La symphysiodèse revêt peu d'effets délétères.

Aucune complication majeure n'est survenue chez les cinquante chiens suivis entre un et deux ans . [18, 33] Un œdème en région inguinale et une collection séro-hémorragique en regard de la plaie peuvent éventuellement apparaître.

Chez les cochons d'Inde, la SPJ entraîne une réduction sévère de la taille de la filière pelvienne. [33] Chez le chien, cette diminution est rapportée mais elle est minime : de 13 à 18 % par rapport aux témoins. [18, 65] Elle n'entraîne pas de répercussion clinique sur les fonctions digestives et urinaires.

Chez les femelles opérées gestantes, aucune dystocie n'a été signalée. [40] Ce risque ne peut être exclu au vu des modifications des diamètres pelviens. Cela dit, la stérilisation est fortement conseillée chez les animaux opérés.

La SPJ n'interfère pas avec une chirurgie de la hanche si cette dernière est nécessaire : TOP, prothèse totale ou résection-arthroplastie coxofémorale. [18]

5.3.3 Temps opératoire

La symphysiodèse dure en moyenne entre 25 et 30 min. [33, 40]. C'est un temps opératoire minime comparativement aux autres techniques usuelles. Le risque infectieux est également réduit.

5.3.4 Coût

Comme le temps opératoire est relativement court, que l'équipement chirurgical se limite à une électrocoagulation et ne nécessite pas d'implant orthopédique, la SPJ est censée être proposée à un prix plus faible que les autres techniques.

5.3.5 Une méthode peu invasive

La SPJ ne relève pas d'une technicité très difficile et elle peut être réalisée par un chirurgien non spécialisé en orthopédie. Simple, elle ne nécessite ni équipement très important ni implant. Elle n'impose pas de restriction d'exercice après intervention. La convalescence est courte ; seule une tenue en laisse pendant 15 jours est recommandé pour la cicatrisation des tissus. La mise au repos strict de plusieurs semaines imposée dans les autres techniques est par ailleurs difficile à faire observer chez des jeunes animaux ce qui peut compromettre le résultat définitif. Le post-opératoire est non douloureux, la morbidité faible.

5.3.6 Traitement bilatéral

L'angle de ventroversion individuel est sensiblement égal à la moitié de l'AVA. La correction par la SPJ est donc symétrique et bilatérale.

5.3.7 Recommandation de stériliser les animaux opérés

Le but de la symphysiodèse est d'essayer d'améliorer la conformation articulaire du chien dysplasique afin d'améliorer son confort de vie et pas de le faire passer pour un chien indemne de dysplasie. En effet la symphysiodèse corrige l'expression phénotypique des chiens qui conservent leur génotype dysplasique. Cette maladie ayant une composante héréditaire présumée, une stérilisation précoce des chiots opérés est fortement recommandée. Elle peut être proposée dans le même temps chirurgical. Elle vise à diminuer l'incidence de la dysplasie car on doit chercher à éliminer les animaux atteints cliniquement ou porteurs de la maladie du pool génétique. Chez le mâle, il peut ne s'agir que d'une vasectomie, selon l'acceptation de la castration conventionnelle par le propriétaire. Les traces de l'intervention étant absolument non détectable a posteriori, on pourrait également envisager de laisser en place un marqueur indélébile, comme un implant métallique ou bien de se mettre en relation avec les responsables des clubs de race pour éviter toute tentative de fraude.

5.4 Limites

5.4.1 Une ventroversion pouvant être insuffisante

Le principal inconvénient de la SPJ est de déterminer à l'avance si la ventroversion va être suffisante. Dans les études de DUELAND et al [18] et de PATRICELLI et al [40], l'AVA a augmenté d'environ 15 à 20 ° voire 30 ° en intervenant entre 15 et 20 semaines d'âge avec une ventroversion acétabulaire correspondant à 10-15 ° par hanche. Avec l'utilisation de plaque au cours d'une TOP, la ventroversion espérée peut aller de 20 à 30 °. [16]

Dans certains cas, l'angle obtenu par symphysiodèse est inférieur à celui gagné par TOP et les remaniements engendrés insuffisants pour entraîner une bonne conformation articulaire. Il est donc intéressant de pouvoir réintervenir avec une technique différente.

5.4.2 Des statistiques peu nombreuses

Les études présentées ne donnent toutefois pas de résultats à très long terme. Le recul le plus élevé est de cent trente-sept semaines, soit un peu plus de deux ans seulement. [18]

D'avantage de résultats à long terme sont nécessaires pour évaluer la progression de l'arthrose entre un lot témoin et des animaux qui ont subi d'autres types de traitements chirurgicaux. [18, 40]

Des études sur d'autres races notamment géantes seraient intéressantes. Un suivi jusqu'à 6 ou 8 ans avec des lots d'animaux plus grands serait idéal pour pallier à ce manque de recul. Il permettrait d'évaluer la boiterie et la dégénérescence arthrosique et de définir clairement le bénéfice car actuellement le pronostic est encore incertain.

5.4.3 Challenge de convaincre le propriétaire

La SPJ impose une médicalisation : anesthésie, radiographies et intervention chirurgicale sur un animal jeune et le plus souvent asymptomatique même en cas de dysplasie sévère. On peut donc comprendre la réticence que pourrait ressentir un certain nombre de propriétaires.

En cas de doute quant au statut dysplasique du chien, l'innocuité de la technique permet de l'utiliser de façon préventive sans craindre d'effet secondaire néfaste cliniquement décelable.

Conclusion

La symphysiodèse est une technique prometteuse dans le traitement chirurgical précoce de la dysplasie de la hanche chez le chien âgé de 15 à 20 semaines.

Elle donne des résultats comparables à ceux obtenus par triple ostéotomie du bassin en améliorant de façon très intéressante la conformation articulaire. Les études chez le chien viennent confirmer les premières conclusions émises après l'étude menée sur le cochon d'Inde. Les résultats sont d'autant plus satisfaisants que la chirurgie a été réalisée précocément (meilleurs à 15 semaines qu'à 20 semaines). Les bénéfices se poursuivent à long terme.

Cette technique s'accompagne de peu d'effets secondaires : la durée d'intervention est courte ; la méthode est peu invasive et ne requière pas d'implant orthopédique. Elle traite la dysplasie de façon bilatérale et peut être proposée à un faible coût. Il est fortement recommandé de stériliser les animaux dans un but éthique et afin de diminuer l'incidence de la maladie car le traitement de la dysplasie par symphysiodèse est indétectable a posteriori. En effet, des chiens opérés seraient susceptibles de recevoir une note satisfaisante au contrôle officiel de dysplasie et ne seraient pas écartés de la reproduction du fait de la modification de leur phénotype.

La mise en "uvre de cette technique chirurgicale a pour limite de poser un diagnostic de dysplasie coxo-fémorale précoce : avant 20 semaines. Les examens complémentaires de dépistage devraient donc être réalisés de manière systématique lors des consultations de primo-vaccination chez les races à risque. Reste à convaincre le propriétaire d'opérer un animal ne présentant dans de nombreux cas, aucun signe clinique, notamment aucune boiterie.

Dans certains cas, la symphysiodèse peut ne pas engendrer de remaniements suffisants pour obtenir une bonne conformation articulaire, notamment si la chirurgie est effectuée tardivement. La symphysiodèse n'empêche pas le recours à une autre technique chirurgicale ultérieurement en cas d'échec.

L'effet sur l'évolution arthrosique est incertain. Un nombre d'études plus larges et plus longues est souhaitable à l'avenir afin de préciser les indications et de mieux prévoir l'angle de rotation obtenu.

Bibliographie

- [1] ADAMS WC, DUELAND RT, MEINEN J, O'BRIEN RT, GIULIANO E, NORDHEIM EV. Early detection of canine hip dysplasia : comparaison of two palpations and five radiographic methods. *J. Am. Anim. Hosp. Assoc.*, 1998, **34**, 339-347.
- [2] ANDERSON WD, ANDERSON BG. Atlas of canine anatomy. Philadelphia : Lea and febiger, 1994, 1230p.
- [3] ARNBJERG J. Recent information about hip dysplasia. *Vet. Clin. North Am. Small Anim. Pract.*, 1999, **29**, 921-9341.
- [4] BARDENS JW, HARDWICK H. New observations on the diagnosis and cause of hip dysplasia. *Vet. Med. Small Anim. Clin.*, 1968, **63**, 238-245.
- [5] BARONE R. *Anatomie comparée des mammifères domestiques : ostéologie*. 4^{ème} ed., vol 1, Paris : Vigot, 1999, 761p.
- [6] BARONE R. *Anatomie comparée des mammifères domestiques : arthrologie et myologie*. 4^{ème} ed., volume 2, Paris : Vigot, 2000, 1021p.
- [7] BARR ARS, DENNY HR, GIBBS C. Clinical hip dysplasia in growing dogs: the long-term results of conservative management. *J. Small Animal. Pract.*, 1987, **28**, 243-252.
- [8] BARTHEZ P. Coximétrie. *Point Vétérinaire*, 1988, vol 20, 111, 53-61.
- [9] BERTHELET MA. Contribution à l'étude de la dysplasie coxo-fémorale chez le chien ; aspect anatomique, étiopathogénique, aspect chirurgical. Thèse Méd. Vét., Lyon, 1983, n°48, 140p.
- [10] BORNFORNS S, PALSSON K, SKUDE G. Hereditary aspects of hip dysplasia in German Shepherd dogs. *J. Am. Vet. Med. Assoc.*, 1959, **135**, 201-210.
- [11] BRUNON G. Etiologie et pathogénie de la dysplasie coxo-fémorale : étude bibliographique. Thèse méd. Vét., Lyon, 1997, 131p.
- [12] CARDINET GH, KASS PH, WALLACE LJ, GUFFY MM. Association between pelvic muscle mass and canine hip dysplasia. *J. Am. Vet. Med. Assoc.*, 1997, **210**, 1466-1473.
- [13] CORLEY EA. Role of orthopedic foundation for animals in the control of canine hip dysplasia. *Vet. Clin. North Am. Small Anim. Pract.*, 1992, **22**, 579-593.
- [14] DASSLER CL. Canine hip dysplasia : diagnosis and nonsurgical treatment. In : Textbook of small animal surgery. 3rd ed, vol 2, Philadelphia : WB SAUNDERS, 2003, 2019-2029.

- [15] DAVID TH, KASPER M. Triple pelvic osteotomy (TPO) with axial acetabular rotation in canine hip dysplasia. *Europ. J. Compan. Anim. Pract.*, 1992, **2**, 23-37.
- [16] DEJARDIN LM, PERRY RL, ARNOCZKY SP. The effect of triple osteotomy on the articular area of the hip joint in dysplastic dogs : an in vitro experimental study. *Vet. Surg.*, 1998, **27**, 194-202.
- [17] DEMBOUR TH, CHANCRIN JL. Evolution à long terme de la coxarthrose après triple ostéotomie pelvienne : étude rétrospective de 59 cas. *P.M.C.A.C.*, 2005, **40**, 17-26.
- [18] DUELAND RT, ADAMS WM, FIALKOWSKI JP, PATRICELLI AJ, MATHEWS KG, NORDHEIM EV. Effects of pubic symphysiodesis in dysplastic puppies. *Vet. Surg.*, 2001, **30**, 201-217.
- [19] DUELAND RT, PATRICELLI AJ, ADAMS WM, ET COLL. Juvenile pubic symphysiodesis on dysplastic puppies, in : "Proc.27th vet. Orthop. Soc. Meeting", Val d'Isère, France, 34.
- [20] ECKERT F. Le dépistage de la dysplasie coxo-fémorale chez les chien par radiographie en position force. Etude bibliographique et application sur un échantillon de chiens d'assistance. Thèse Méd. Vét. Lyon, 2000, n°28, 93p.
- [21] EVANS HE, CHRISTENSEN GC. Miller's Anatomy of the dog. 3rd ed., Philadelphia : WB Saunders, 1993, 1113p.
- [22] FRY TR, CLARK DM. Canine hip dysplasia : clinical signs and physical diagnosis. *Vet. Clin. North Am. Small Anim. Pract.*, 1992, **22**, 551-558.
- [23] GENEVOIS JP. Dysplasie coxo-fémorale. Encyclopédie Vétérinaire, Paris, 1997, orthopédie 1400,11p.
- [24] HENRY GA. Radiographic development of canine hip dysplasia . *Vet. Clin. North Am. Small Anim. Pract.*, 1992, **22**, 595-606.
- [25] JACQUES D, BOUVY B. Techniques de diagnostic précoce de la dysplasie de la hanche et leur interprétation. *Point Vét.*, 2001, **31**, 45-50.
- [26] JOHNSON A, SMITH C, PIJANOWSKI L ET COLL. Triple pelvic osteotomy : effect on limb function and progression of degenerative joint disease. *J. Am. Anim. Hosp. Assoc.*, 1998, **34**, 260-264.
- [27] KEALY RD, LAWLER DF, BALLAM JM, LUST G, SMITH GK, BIERY DN, OLSSON ST. Five-year longitudinal study on limited food consumption and development of osteoarthritis in coxofemoral joints of dogs. *J. Am. Vet. Med. Assoc.*, 1997, **210**, 22-225.
- [28] LAFOND E, BREUR GJ, AUSTIN CC. Breed susceptibility for developmental orthopedic diseases in dogs. *J. Am. Anim. Hosp. Assoc.*, 2002, **38**, 467-477.
- [29] LEIGHTON EA. Genetics of canine hip dysplasia. *J. Am. Vet. Med. Assoc.*, 1997, **210**, 1474-1479.

- [30] LUST G, WILLIAMS AJ, BURTON-WURSTER N ET AL. Joint laxity and its association with hip dysplasia in Labrador retrievers. *Am. J. Vet. Res.*, 1993, **54**, 1990-1999.
- [31] MANLEY PA. The hip joint. In : SLATTER, editor. Textbook of small animal surgery. 2nd ed, vol 2, Philadelphia : WB Saunders, 1993, 2362p.
- [32] MASON TA. Relationship of recent to developments in hip dysplasia. *Aust. Vet. J.*, 1976, **52**, 555-560.
- [33] MATHEWS KG, STOVER SM, KASS PH. Effect of pubic symphysiodesis on acetabular rotation and pelvic development in guinea pigs. *Am. J. Vet. Res.*, 1996, **57**, 1427-1433.
- [34] MCLAUGHLIN RM, MILLER CW. Evaluation of hip joint congruence and range of motion before and after triple pelvic osteotomy. *Vet. Comp. Orthop. Traumatol.*, 1991, **4**, 65-69.
- [35] MCLAUGHLIN RM, MILLER CW, TAVES CL et coll. Force plate analysis of triple pelvic osteotomy for the treatment of canine hip dysplasia. *Vet. Surg.* 1991, **20**, 291-297.
- [36] MORGAN SJ. The pathology of canine hip dysplasia. *Vet. Clin. North Am. Small Anim. Prac.*, 1992, **22**, 541-550.
- [37] MORGAN SJ. Pathologic alterations in canine hip dysplasia. *J. Am. Vet. Med. Assoc.*, 1997, **210**, 1446-1473.
- [38] O'BRIEN RT, DUELAND RT, ADAMS WC, MEINEN J. Dynamic ultrasonographic measurement of passive coxofemoral joint laxity in puppies. *J. Am. Vet. Med. Assoc.*, 1997, **33**, 275-81.
- [39] PATRICELLI AJ, DUELAND RT, LU Y, FIALKOWSKI J, MATHEWS KG. Canine pubic symphysiodesis : investigation of electrocautery dose response by histologic examination and temperature measurement. *Vet. Surg.*, 2001, **30**, 261-268.
- [40] PATRICELLI AJ, DUELAND RT, ADAMS WM, FIALKOWSKI JP, LINN KA, NORDHEIM EV. Juvenile pubic symphysiodesis in dysplastic puppies at 15 and 20 weeks of age. *Vet. Surg.*, 2002, **31**, 435-444.
- [41] PIERMATTEI DL, JOHNSON KA. An atlas of surgical approaches to the bones and joints of the dog and cat. 4^{ème} ed, Philadelphia : WB SAUNDERS, 400p.
- [42] PLANTE J, DUPUIS J, BEAUREGARD G, BONNEAU NH, BRETON L. Long-term results of conservative treatment, excision arthroplasty and triple pelvic osteotomy for the treatment of hip dysplasia in the immature dog. Part I : Radiographic and physical results. *Vet. Comp. Orthop. Traumatol.*, 1997, **10**, 101-110.
- [43] PLANTE J, DUPUIS J, BEAUREGARD G, BONNEAU NH, BRETON L. Long-term results of conservative treatment, excision arthroplasty and triple pelvic osteotomy for the treatment of hip dysplasia in the immature dog. Part II : Analysis of the ground reaction forces. *Vet. Comp. Orthop. Traumatol.*, 1997, **10**, 130-135.

- [44] PUERTO DA, SMITH GK, GREGOR TP, LAFOND E, CONZEMIUS MG, CABELL LW, MCKELVIE PJ. Relationships between results of the Ortolani method of hip joint palpation and distraction index, Norberg angle, and hip score in dogs. *J. Am. Vet. Med. Assoc.*, 1999, **214**, 497-501.
- [45] RASMUSSEN LM, KRAMEK BA, LIPOWITZ AJ. Preoperative variables affecting long-term outcome of triple pelvic osteotomy for treatment of naturally developing hip dysplasia in dogs. *J. Am. Vet. Med. Assoc.*, 1998, **213**, 80-85.
- [46] RENDANO VT, RYAN G. Canine hip dysplasia evaluation : a positioning and labeling guide for radiographs to be submitted to the Orthopedic Foundation for Animals. *Vet. Radiol.*, 1985, **26**, 170-186.
- [47] RICHARDSON DC. The role of nutrition in canine hip dysplasia. *Vet. Clin. North Am. Small Anim. Pract.*, 1992, **22**, 529-540.
- [48] RICHARDSON DC, ET AL. Relationship of nutrition to de developmental skeletal disease in young dogs. *Vet. Clin. Nutrition.* 1997,4 :6.
- [49] RISER WH. A new look at developmental subluxation and dislocation: Hip dysplasia in the dog. *J. Small Anim. Pract.*, 1963, **4**, 0,421-434.
- [50] RISER WH, RHODES WH, NEWTON CD. Hip dysplasia. In : Newton CD, nunamaker DM, textbook of small animal orthopedics. Philadelphia : Lippincott, JB, 1985,
- [51] SAUTET J, RUBERTE J. Atlas d'anatomie du chien et du chat., tome 3, Ed. Université de Barcelone, 1998, 136p.
- [52] SCHRAEDER SC. Triple pelvic osteotomy of the pelvis as a treatment for canine hip dysplasia. *J. Amer. Vet. Med. Assoc.*, 1981, **178**,39-44.
- [53] SCHRAEDER SC. Triple pelvic osteotomy of the pelvis and trochanteric osteotomy as a treatment for hip dysplasia in the immature dog : the chirurgical technique and results of 77 consecutive operations. *J. Am. Vet. Med Assoc.*, 1986, **189**, 659-665.
- [54] SLOCUM B, DEVINE T. Pelvic osteotomy for axial rotation of the acetabular segment in dogs with hip dysplasia. *J. Am. Anim. Hosp. Assoc.*, 1986, **22**, 331-338.
- [55] SLOCUM B, DEVINE T. Dorsal acetabular rim radiographic view for evaluation of the canine hip. *J. Am. Anim. Hosp. Assoc.*, 1990, **26**, 289-296.
- [56] SLOCUM B, SLOCUM TD. Pelvic osteotomy for axial rotation of the acetabular segment in dogs with hip dysplasia. *Vet. Clin. North Am. Small Anim. Pract.*, 1992, **22**, 645-682.
- [57] SMITH GK, BIERY DN, GREGOR TP. New concepts of coxofemoral joint stability and the development of a clinical stressradiography method for quantitating hip joint laxity in the dog. *J. Am. Vet. Med. Assoc.*, 1990, **196**, 59-70.

- [58] SMITH GK, GREGOR TP, RHODES WH, BIERY DN. Coxofemoral joint laxity from distraction radiography and its contemporaneous and prospective correlation with laxity, subjective score, and evidence of degenerative joint disease from conventional hip-extended radiography in dogs. *Am. J. Vet. Res.*, 1993, **54**, 1021-1042.
- [59] SMITH GK, POPOVITCH CA, GREGOR TP, ET AL. Evaluation of risk factors for degenerative joint disease associated with hip dysplasia in dogs. *J. Am. Vet. Med. Assoc.* 1995,206,642-647.
- [60] SMITH GK. Current concepts in the diagnosis of canine hip dysplasia. KIRK'S current veterinary therapy XII :small animal practice. Philadelphia : WB SAUNDERS, 1995.
- [61] SMITH GK. Advances in diagnosing canine hip dysplasia. *J. Am. Vet. Med. Assoc.*, 1997, **210**, 1451-1457.
- [62] SMITH GK, HILL CM, GREGOR TP, OLSON K. Reliability of the hip distraction index in two months old german sheperd dogs. *J. Am. Vet. Med. Assoc.*, 1998, **212**, 1560-1564
- [63] SUKHIANI HR, HOLMBERG DL, HURTIG MB. Pelvic canal narrowing caused by triple pelvic osteotomy in the dog. Part I : The effect of pubic remnant lenght and angle of acetabular rotation. *Vet. Comp. Orthop. Traumatol.*, 1994, **7**, 110-113.
- [64] SUKHIANI HR, HOLMBERG DL, HURTIG MB. Pelvic canal narrowing caused by triple pelvic osteotomy in the dog. Part II : A comparaisn of three pubic osteotomy techniques. *Vet. Comp. Orthop. Traumatol.*, 1994, **7**, 114-117.
- [65] SWAINSON SW, CONZEMIUS MG, RIEDESEL EA, SMITH GK, RILEY CB. Effect of pubic symphysiodesis on pelvic development in the skeletally immature greyhound. *Vet. Surg.*, 2000, **29**, 178-190.
- [66] TOMLINSON J, MCLAUGHLIN R. Medically managing canine hip dysplasia. *Vet. Med.*, 1996, **5**, 48-53.
- [67] WALLACE LJ. Canine hip dysplasia : past and present. *Semin. Vet. Med. Surg. Small Anim.*, 1987, **2**, 92-106.
- [68] WANG SI, MATHEWS KG, ROBERTSON ID, STEBBINS M, TRUMPATORI BJ. The effects of patient positioning and slice selection on canine acetabular angle assessment with computed tomography. *Veterinary radiology and ultrasound*, 2005, **46**, 39-43.

LA SYMPHYSIODESE PUBIENNE JUVENILE CHEZ LE CHIEN: ETUDE BIBLIOGRAPHIQUE

NOM et Prénom : COURTOIS Mélanie

Résumé

La symphysiodèse est une technique chirurgicale précoce et alternative de la dysplasie coxo-fémorale chez le chien âgé de 15 à 20 semaines Elle consiste à obtenir par cautérisation contrôlée, la nécrose des cellules germinales de la symphyse pubienne. La fermeture de cette plaque de croissance entraîne une ventroversion des acetabula qui améliore la couverture de la tête fémorale de la même manière que lors de triple ostéotomie pelvienne. Les résultats semblent très prometteurs et la technique présente de nombreux avantages. Elle requiert un diagnostic précoce : avant 20 semaines d'âge. Des études supplémentaires semblent nécessaires pour préciser les résultats à long terme.

Mots clés : dysplasie coxofémorale, symphysiodèse pubienne juvénile, technique chirurgicale, chirurgie, carnivore, chien

Jury : Président : Pr
Directeur : Pr. Pierre MOISSONNIER
Assesseur : Pr. Dominique BEGON

Adresse de l'auteur :
8, avenue de Verdun
92260 Fontenay-aux-Roses
France

JUVENILE PUBIC SYMPHYSIODESIS IN DOGS : A BIBLIOGRAPHICAL STUDY

Name : COURTOIS Mélanie

Summary

Juvenile pubic symphysiodesis is an alternative and early surgery technique performed on dysplastic puppies at 15 and 20 weeks of age. It consists in obtaining a premature closing of pubic growth cartilage by electrocautery. The result is a ventrolateral rotation of acetabuli which improved the recovering of heads of femurs similar to the TPO technique. Results seems to be promising. This surgical option offers many advantage. The diagnostic should be early : before 20 weeks of age. Further studies of long-term effects are needed.

Keywords : hip dysplasia, juvenile pubic symphysiodesis, surgery, carnivore, dog

Jury :

President : Pr.

Director : Pr. Pierre MOISSONNIER

Assessor : Pr. Dominique BEGON

Author's address:

8 avenue de Verdun

92260 Fontenay-aux-Roses

France